

OÑTÚSTIK-QAZAQSTAN MEDISINA AKADEMIASY «Оңтүстік Қазақстан медицина академиясы» АҚ		SOUTH KAZAKHSTAN MEDICAL ACADEMY АО «Южно-Казахстанская медицинская академия»
Педиатрии-1 кафедрасы	044-38/11 12 беттің 1 беті	
«Балалар травматологиясы және ортопедия» пәні бойынша оқу нәтижелерін қорытынды бағалауға арналған БӨҚ		

**Бақылау-өлшеуіш құралдары
 Аралық аттестациялауға арнаған бағдарлама сұрақтары**

ББ атауы: «6В10102 - Педиатрия»
Пән: «Балалар травматологиясы және ортопедия»
Пәннің коды: ВН 4206
Оқу сағатының/ кредиттің көлемі: 720сағ (6 кредит)
Курс және оқу семестр – 4 курс, VII семестр

ОҢТҮСТІК-ҚАЗАҚСТАН MEDISINA AKADEMIASY «Оңтүстік Қазақстан медицина академиясы» АҚ		SOUTH KAZAKHSTAN MEDICAL ACADEMY АО «Южно-Казахстанская медицинская академия»
Педиатрии-1 кафедрасы		044-38/11
«Балалар травматологиясы және ортопедия» пәні бойынша оқу нәтижелерін қорытынды бағалауға арналған БӨҚ		12 беттің 2 беті

Аралық аттестаттауға арналған тест тапсырмалары

Құрастырушы:

Ассистент: Нарходжаев Н.С.

Хаттама № 11 « 23 » 06 2023ж

Каф.меңгерушісі, PhD



К.С.Кемельбеков

O'NTUSTIK-QAZAQSTAN MEDISINA AKADEMIASY «Оңтүстік Қазақстан медицина академиясы» АҚ	 SKMA -1979-	SOUTH KAZAKHSTAN MEDICAL ACADEMY АО «Южно-Казахстанская медицинская академия»
Педиатрии-1 кафедрасы		044-38/11
«Балалар травматологиясы және ортопедия» пәні бойынша оқу нәтижелерін қорытынды бағалауға арналған БӨҚ		12 беттің 3 беті

1. Пән бойынша аралық аттестаттауға арналған тест тапсырмаларының спецификациясы

№	Тақырып	Үлес салмағы, %	Когнитивті деңгейлер		
			Білім, %/саны	Түсіну, %/саны	Қолдану, %/саны
	Пән бойынша барлық тестілер	100%	10%/48	50%/240	40%/192
1	Жарақаттың түрлері. Балалардағы сынықтардың ерекшеліктері	11%	1/5	5/26	4/21
2	Көптеген және қосарланған жарақаттар. Балалардағы травматикалық шок	11%	1/5	5/26	4/21
3	Балалардағы бас-ми жарақатының ерекшеліктері.	11%	1/5	5/26	4/21
4	Жамбас сүйектерінің сынуы.	11%	1/5	5/26	4/21
5	Сан сүйегі және балтыр сүйектерінің сынықтары.	11%	1/5	5/26	4/21
6	Балтыр сүйектерінің сынықтары.	12%	2/8	10/32	8/24
7	Иық сүйегі және білек сүйектерінің сынықтары. Монтеджи, Галлеаци сынықтары.	11%	1/5	5/26	4/21
8	Туылу кезіндегі жарақат. Кефалогематома.	11%	1/5	5/26	4/21
9	Бұлшық еттік қисық мойын. Маймақтық. Майтабан. Саусақтар мен қолдардың даму ақаулары.	11%	1/5	5/26	4/21

ОҢТҮСТІК-ҚАЗАҚСТАН MEDISINA AKADEMIASY «Оңтүстік Қазақстан медицина академиясы» АҚ	 SOUTH KAZAKHSTAN MEDICAL ACADEMY АО «Южно-Казахстанская медицинская академия»
Педиатрии-1 кафедрасы	044-38/11
«Балалар травматологиясы және ортопедия» пәні бойынша оқу нәтижелерін қорытынды бағалауға арналған БӨҚ	12 беттің 4 беті

2. Аралық аттестаттауға арналған тест

тапсырмалары (4 кредит 120 сағ 480 тест)

Білу (1 деңгей) 15 сурақ (20%)

<question>Балалардағы тірек-кимыл аппаратының анатомо<question>физиологиялық ерекшеліктері.

<question>Майтабан. Клиника. Диагностика.

<question>Балалардағы сынықтардың ерекшеліктері.

<question>Эпифизеолиз. Остеоэпифизеолиз. Клиника. Диагностика.

<question>Буын ішілік сынықтар және буын шығуы. Клиника. Диагностика.

<question>Сынықтар кезіндегі иммобилизация ерекшеліктері.

<question>Күйіктер. Үсіктер. Жіктелуі. Клиника. Диагностика.

<question>Туылу кезіндегі жарақат. Түрлері.

<question>Полидактилия. Синдактилия.

<question>Кеуде тума деформациялары.

<question>Тұлғаның патологиялық түрлері. Сколиоз.

<question>Бұлшық еттік қисық мойын.

<question>Жамбас сүйектерінің сынуы

<question>Үсіктер. Жіктелуі. Клиника. Диагностика.

<question>Маймақтық. Этиологиясы. Клиникасы.

Түсіну (2 деңгей) 38 сурақ (50%)

<question>Саусақтардың даму ақаулары. Емдеу жоспары.

<question>Ұршықтың туа біткен шықпасы. Клиникасы. Диагностикасы. Емдеу жоспары.

<question>Патологиялық сынықтар. Этиологиясы. Емдеу жоспары.

<question>Бас ми жарақат кезіндегі гематомалар түрлері. Емдеу жоспары.

<question>Көптеген жарақаттар. Емдеу жоспары.

<question>Балалардағы травматикалық шок. Емдеу жоспары.

<question>Балалардағы бас-ми жарақатының ерекшеліктері.

<question>Омыртқа сынықтары. Жарақат механизмі. Емдеу жоспары.

<question>Сан сүйегінің сынығы. Жарақат механизмі. Емдеу жоспары.

<question>Балтыр сүйектерінің сынықтары. Жарақат механизмі. Емдеу жоспары.

<question>Иық сүйегінің сынығы. Жарақат механизмі. Емдеу жоспары.

<question>Білек сүйектерінің сынықтары. Жарақат механизмі. Емдеу жоспары.

<question>Лег-Кальве-Пертес ауруы. Клиникасы. Диагностикасы. Емдеу жоспары.

<question>Осгудт-Шлятер ауруы. Клиникасы. Диагностикасы. Емдеу жоспары.

<question>Келлер 1 ауруы. Клиникасы. Диагностикасы. Емдеу жоспары.

<question>Келлер 2 ауруы. Клиникасы. Диагностикасы. Емдеу жоспары.

<question>Артрогриппоз. Клиникасы. Диагностикасы. Емдеу жоспары.

<question>Кеуденің «күйғы» тәрізді деформациясы. Диагностикасы. Емдеу жоспары.

<question>Кеуденің «құс» тәрізді деформациясы. Диагностикасы. Емдеу жоспары.

<question>Буын ішілік сынықтар. Диф.диагностика. Емдеу жоспары.

<question>Күйік ауруы. Емдеу жоспары.

<question>Туылу кезіндегі жарақат. Жарақат түрлері. Емдеу жоспары.

<question>Полидактилия. Емдеу жоспары.

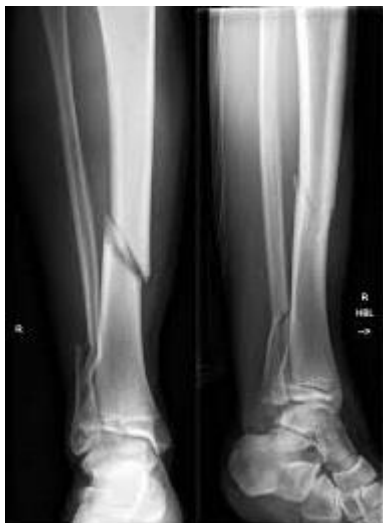<question>Синдактилия. Емдеу жоспары.

ОҢТҮСТІК-ҚАЗАҚСТАН MEDISINA AKADEMIASY «Оңтүстік Қазақстан медицина академиясы» АҚ		SOUTH KAZAKHSTAN MEDICAL ACADEMY АО «Южно-Казахстанская медицинская академия»
Педиатрии-1 кафедрасы		044-38/11
«Балалар травматологиясы және ортопедия» пәні бойынша оқу нәтижелерін қорытынды бағалауға арналған БӨҚ		12 беттің 5 беті

- <question>Қолдың даму ақаулары. Емдеу жоспары.
- <question>Қосарланған жарақаттар. Емдеу жоспары.
- <question>Буын шығуы. Диф.диагностика. Емдеу жоспары.
- <question>Эпифизеолиз. Остеоэпифизеолиз. Диф.диагностика. Емдеу жоспары.
- <question>Тұлғаның патологиялық түрлері. Емдеу жоспары.
- <question>Сколиоз. Жіктелуі. Диагностикасы. Емдеу жоспары.
- <question>Бұлшық еттік қисық мойын. Консервативті және оперативті ем.
- <question>Жамбас сүйектерінің сынуы. Школьников-Селиванов жансыздандыруға көрсеткіш.
- <question>Туылу кезіндегі жарақат. Кефалогематома. Диф.диагностика. Емдеу жоспары.
- <question>Туылу кезіндегі жарақат. Сан сүйегінің сынуы. Диф.диагностика. Емдеу жоспары.
- <question>Туылу кезіндегі жарақат. Бұғана сүйегінің сынуы. Диф.диагностика. Емдеу жоспары.
- <question>Туылу кезіндегі жарақат. Бұғана сүйегінің сынуы. Диф.диагностика. Емдеу жоспары.
- <question>Майтабан. Консервативті және оперативті ем.
- <question>Маймақтық. Консервативті және оперативті ем.

Қолдану (3 деңгей) 22 сурақ (30%)

<question>Қабылдау бөлімшесіне 10 жасар бала келіп түсті. Шағымы: сол балтыр сүйегінің төменгі 1/3 бөлігінде қатты ауырсынуға және патологиялық қозғалуына шағымданады. Анамнезінен: мектепте ойнап жүріп сол аяғын қайырып құлады. Жалпы жағдайы орташа ауырлықта. Жергілікті: қараған кезде сол балтырдың төменгі бөлігі ісінген, терісі бүтін, пальпация қатты ауырсуымен жүреді, патологиялық қозғалыс анықталады, бала беймаз. Рентгенограммада:

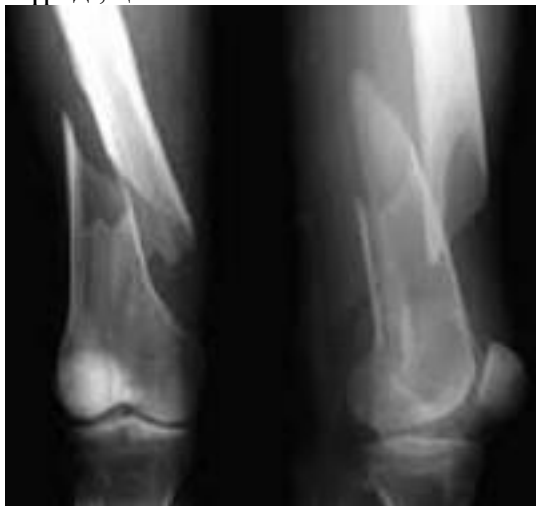

- 1) Клиникалық диагноз:
- 2) Емдеу жоспарын тағайындаңыз:

<question>Қабылдау бөлімшесіне 12 жасар бала келіп түсті. Шағымы: оң сан сүйегінің төменгі 1/3 бөлігінде қатты ауырсынуына және патологиялық қозғалуына шағымданады. Анамнезінен: спорт мектебінде жаттығу жасамай бірден ойнап жүгіріп оң аяғымен сүрілініп қайырып құлады. Жалпы жағдайы ауыр, бала беймаз, терісі бозғылт. Жергілікті: қараған кезде оң сан сүйегінің төменгі 1/3

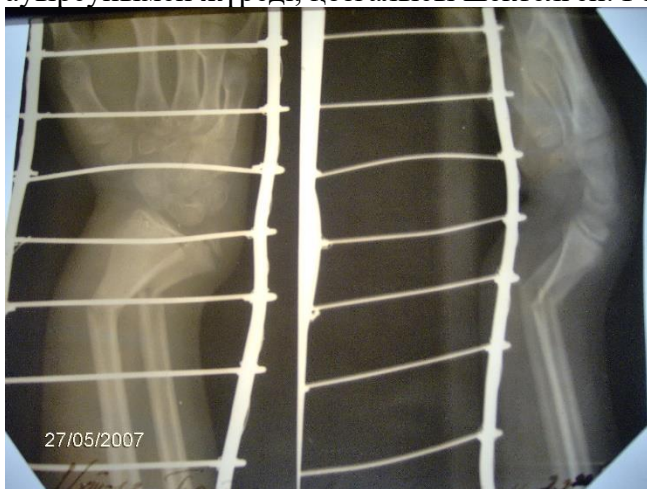ОҢТҮСТІК-ҚАЗАҚСТАН MEDISINA АКАДЕМИАСЫ «Оңтүстік Қазақстан медицина академиясы» АҚ		SOUTH KAZAKHSTAN MEDICAL ACADEMY АО «Южно-Казахстанская медицинская академия»
Педиатрии-1 кафедрасы		044-38/11
«Балалар травматологиясы және ортопедия» пәні бойынша оқу нәтижелерін қорытынды бағалауға арналған БӨҚ		12 беттің 6 беті

бөлігі ісіңген, оң аяғы сол аяғынан қарағанда қысқа, терісі бүтін, пальпация қатты ауырсуымен жүреді, қозғалысы шектелген. Рентгенограммада:



- 1) Клиникалық диагноз:
- 2) Емдеу жоспарын тағайындаңыз:

<question>Қабылдау бөлімшесіне 7 жасар бала келіп түсті. Шағымы: оң қолының ауырсынуына, ісінуіне және қызметінің бұзылуына шағымданады. Анамнезінен: үйінің есік алдында ойнап жүгіріп құлап жарақат алған. Жалпы жағдайы орташа ауырлықта, бала беймаз. Жергілікті: қараған кезде он білегінің төменгі 1/3 бөлігі ісіңген және деформация байқалады, терісі бүтін, пальпация қатты ауырсуымен жүреді, қозғалысы шектелген. Рентгенораммада:

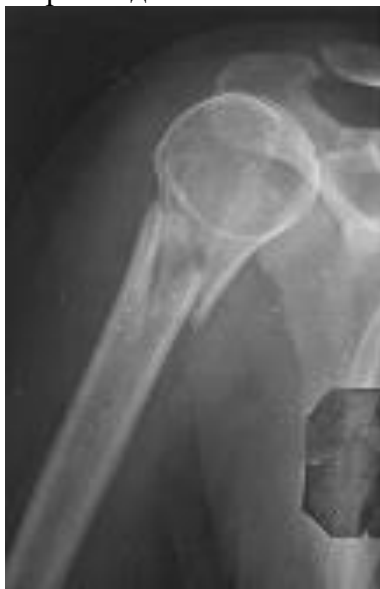

- 1) Клиникалық диагноз:
- 2) Емдеу жоспарын тағайындаңыз:

<question>Қабылдау бөлімшесіне 11 жасар бала келіп түсті. Шағымы: оң иық буының ауырсынуына және патологиялық қозғалуына шағымданады. Анамнезінен: спорт мектебінде жаттығу жасап құлап

ОҢТҮСТІК-ҚАЗАҚСТАН MEDISINA АКАДЕМИАСЫ «Оңтүстік Қазақстан медицина академиясы» АҚ		SOUTH KAZAKHSTAN MEDICAL ACADEMY АО «Южно-Казахстанская медицинская академия»
Педиатрии-1 кафедрасы		044-38/11
«Балалар травматологиясы және ортопедия» пәні бойынша оқу нәтижелерін қорытынды бағалауға арналған БӨҚ		12 беттің 7 беті

жарақат алған. Жалпы жағдайы орташа ауыр, бала беймаз, терісі бозғылт. Жергілікті: қараған кезде оң иық буыны ісіңген, терісі бүтін, пальпация қатты ауырсуымен жүреді, қозғалысы шектелген. Рентгенограммада:



- 3) Клиникалық диагноз:
- 4) Емдеу жоспарын тағайындаңыз:

<question>Қабылдау бөлімшесіне 14 жасар бала келіп түсті. Шағымы: оң тізе буының ауырсынуына шағымданады. Анамнезінен: спорт мектебінде жаттығу жасап құлап он тізесін жарақаттап алған. Жалпы жағдайы орташа ауыр, бала беймаз, терісі бозғылт. Жергілікті: қараған кезде оң тізе буыны ісіңген, терісі бүтін, пальпация қатты ауырсуымен жүреді, қозғалысы шектелген. Он тізе буын рентгенограммасында сүйек патологиясы анықталмайды.

- 1) Клиникалық диагноз:
- 2) Емдеу жоспарын тағайындаңыз:

<question>Қабылдау бөлімшесіне 11 жасар бала келіп түсті. Шағымы: білектің ортаңғы үштен бір бөлігінде қансыраған жараға шағымданады. Анамнезінен: 45 мин алдын үй ауласында ойнап жүріп құлаған, он білегін метал затқа кесіп алған. Жалпы жағдайы орташа ауырлықта, бала беймаз, тері жамылғысының бозарғаны байқалады. Жергілікті: қараған кезде он білегінің ортаңғы үштен бірі бөлігінде сыртқы жағында көлемі 2*3,5 см, жара анықталды. Жараның түбі тері асты май қабаты болып табылады. Қолының сезімталдығымен қозғалысы сақталған. Бала екпелерін өз уақытында алған.

- 1) Клиникалық диагноз:
- 2) Емдеу жоспарын тағайындаңыз:

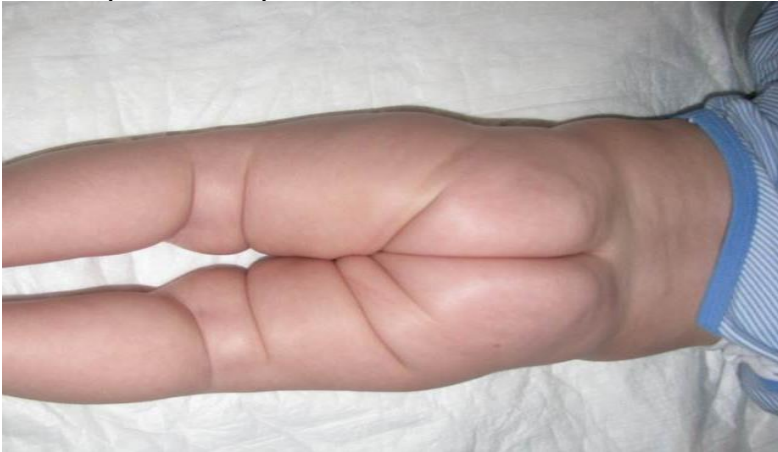
<question>Қабылдау бөлімшесіне 14 жасар бала келіп түсті. Жағдайы ауыр, есі анық. Пульс 120рет минутына, АҚ 75/50. Терісі мен кілегей қабаттары бозғылт. Шағымы: ішінің төмен жақтары ауырсынуда, Анамнезінде 35 мин алдын үйінің 2 қабатынан жамбасына құлаған. Жамбас

ОҢТҮСТІК-ҚАЗАҚСТАН MEDISINA AKADEMIASY «Оңтүстік Қазақстан медицина академиясы» АҚ		SOUTH KAZAKHSTAN MEDICAL ACADEMY АО «Южно-Казахстанская медицинская академия»
Педиатрии-1 кафедрасы		044-38/11
«Балалар травматологиясы және ортопедия» пәні бойынша оқу нәтижелерін қорытынды бағалауға арналған БӨҚ		12 беттің 8 беті

сүйектерінің пальпациясы қатты ауырсында. Рентгенограммада жамбас сақынасының толық үзілуімен сүйектерінің сынуы көрінеді.

- 1) Клиникалық диагноз:
- 2) Емдеу жоспарын тағайындаңыз:

<question>Емханаға анасы 5-айлық қыз баланы қарауға алып келді. Шағымы: анасы жамбас қатпарлары ассиметриялық болғанына шағымданады. Жалпы жағдайы қанағаттанарлық.



- 1) Тексеру жаспарыңыз:
- 2) Клиникалық диагноз:
- 3) Емдеу жоспарын тағайындаңыз:

<question>Жол жиегінде ессіз жатқан 12 жас шамасындағы балаға жедел жәрдем шақырылды. Баланы зерттеу кезінде табылған белгілері, аяқ-қолдың гипотониясы, гипорефлексия, басының шүйде аймағында жара болуы. Ол жердің қанағаны, АҚҚ 100/50 мм сынап бағанасы, жүрегінің соғуы минутына 34, дене қызуы 36,7°C болуы. Баланы ауруханаға жеткізу кезінде клонико – тоникалық тырысулар және көп рет құсу байқалған..

1. Сіздің болжам диагнозыңыз?
2. Тырысуға қарсы қандай дәрілерді енгізуге болады?

<question>Ауруханаға 8 жасар жеткізілген. Анамнезінде баланы 45 мин алдын жеңіл көлік қағып кеткен. Жалпы жағдайы ауыр, ессіз. Терілері бозарған, денесі мұздай. Бетінде терінің жырлуы, бастың шүйде және самай бөлігінде гематома байқалады. Сол жақ балтырмен санның жоғары жағында сырлған, қанталаған жарлар көрінеді. Тыныс алуы жиі, бірақ беткелі. Пульсі минутына 130, ритмді, әлсіз. АҚҚ 60/20 мм сын.бағ. Жүрек соғуы анық естілмейді.

- 1) Тексеру жаспарыңыз:
- 2) Клиникалық диагноз:
- 3) Емдеу жоспарын тағайындаңыз:

<question>Сіз 1 жас 3 айлық баланы тексеріп отырсыз, бала енді жүре бастаған. Қарау барысында ақсандау, бей<question>берекет жүрісі анықталды. Тері қатпарларының ассиметриясы, оң аяғының қысқаруы, оң сан сүйегінің ашылуының шектелуі анықталды.

ОҢТҮСТІК-ҚАЗАҚСТАН MEDISINA AKADEMIASY «Оңтүстік Қазақстан медицина академиясы» АҚ		SOUTH KAZAKHSTAN MEDICAL ACADEMY АО «Южно-Казахстанская медицинская академия»
Педиатрии-1 кафедрасы		044-38/11
«Балалар травматологиясы және ортопедия» пәні бойынша оқу нәтижелерін қорытынды бағалауға арналған БӨҚ		12 беттің 9 беті

1. Сіздің болжам диагнозыңыз.
2. Тексеру жоспарыңыз.
3. Емдеу жоспарыңыз.

<question>6 айлық балада сол жақтық сан сүйегінің тума шығуы деген диагнозын қойған. Қандай клиникалық және рентгенологиялық белгілерін осы балада табаласыз.

- 1 Емдеу жоспарыңыз.
- 2 Болжам.

<question>7 күндік нәрестеде табанның патологиялық озгеріп жатқанның анықталған, эквинус, аддукция және супинация.

1. Сіздің болжам диагнозыңыз.
2. Тексеру жоспарыңыз.
3. Емдеу жоспарыңыз.

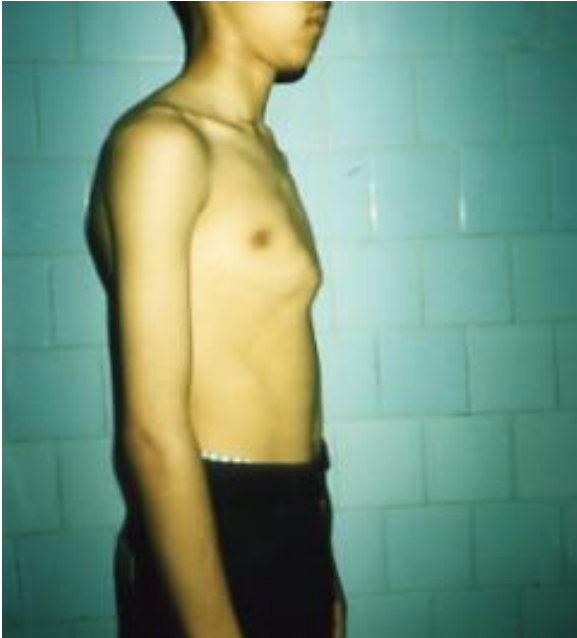<question>Науқас қолы созыңқы түрде жарақат алып, қолтық буынының ауырсынумен әкелінді. Қозғалыс мүмкін емес. Тоқпан жілігінің басы қолтық астынан байқалды.

1. Сіздің болжам диагнозыңыз.
2. Тексеру жоспарыңыз.
3. Емдеу жоспарыңыз.

<question>3 жасар бала мамасымен келе жатып құлап түскен. Мамасы құлап жатқан баланың қолынан тартып қалған, сол сәтте бала қолының ауырсынуына шағымданған. Шынтақ буыны өзгермеген, қозғалыс мүмкін емес.

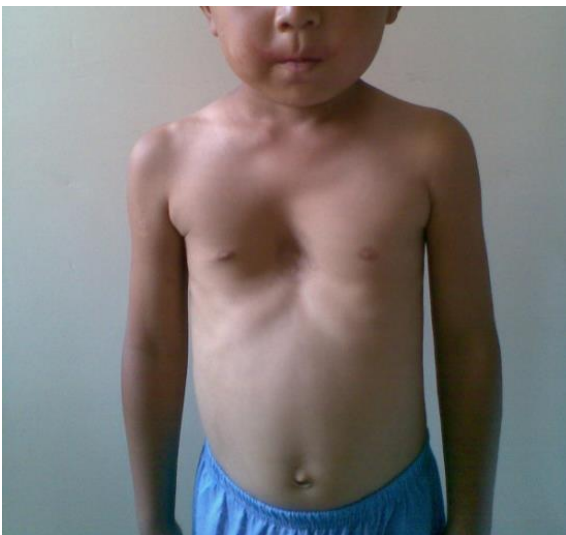
1. Сіздің болжам диагнозыңыз.
2. Тексеру жоспарыңыз.
3. Емдеу жоспарыңыз.

<question>Емханаға анасы 12 жасар баланы қарауға алып келді. Шағымы: көкіректің деформациясына шағымданады. Жалпы жағдайы қанағаттанарлық.



- 1)Тексеру жаспарыңыз:
- 2)Клиникалық диагноз:
- 3)Емдеу жоспарын тағайындаңыз:

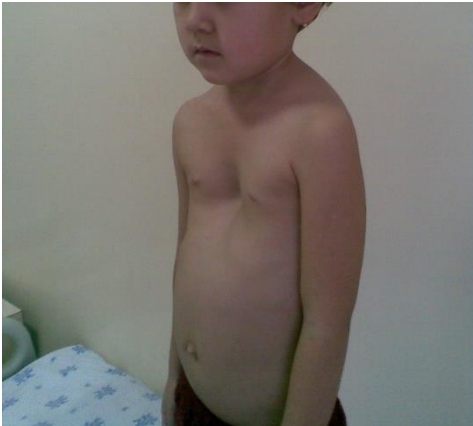<question>Емханаға анасы 4 жасар баланы қарауға алып келді. Шағымы: көкіректің деформациясына шағымданады. Жалпы жағдайы қанағаттанарлық.



- 1) Тексеру жаспарыңыз:
- 2)Клиникалық диагноз:
- 3)Емдеу жоспарын тағайындаңыз:

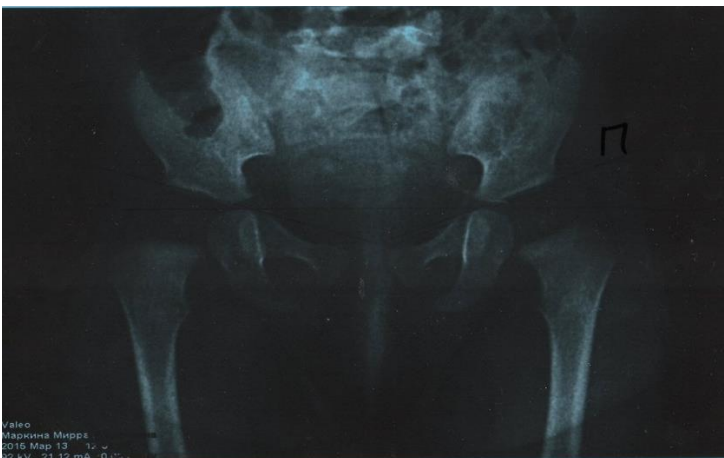ОҢТҮСТІК-ҚАЗАҚСТАН MEDISINA АКАДЕМИАСЫ «Оңтүстік Қазақстан медицина академиясы» АҚ		SOUTH KAZAKHSTAN MEDICAL ACADEMY АО «Южно-Казахстанская медицинская академия»
Педиатрии-1 кафедрасы		044-38/11
«Балалар травматологиясы және ортопедия» пәні бойынша оқу нәтижелерін қорытынды бағалауға арналған БӨҚ		12 беттің 11 беті

<question>Емханаға анасы 7 жасар қыз баланы қарауға алып келді. Шағымы: көкіректің деформациясына шағымданады. Жалпы жағдайы қанағаттанарлық.



- 1) Тексеру жаспарыңыз:
- 2) Клиникалық диагноз:
- 3) Емдеу жоспарын тағайындаңыз:

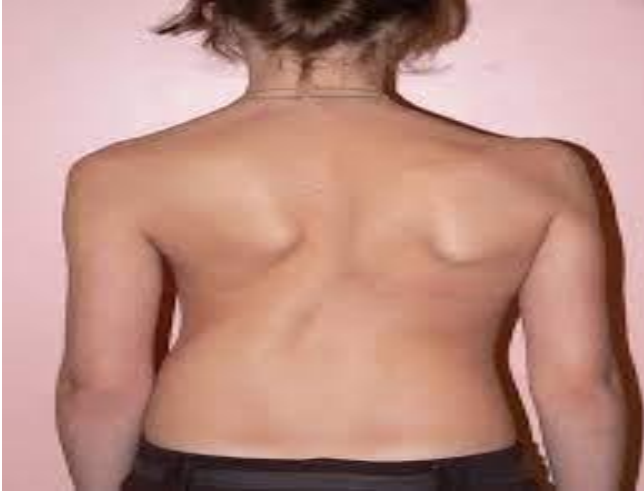<question>Емханаға анасы 5<question>айлық қыз баланы қарауға алып келді. Шағымы: анасы жамбас қатпарлары ассиметриялық болғанына шағымданады. Жалпы жағдайы қанағаттанарлық. Рентгенограммада:



- 1) Клиникалық диагноз:
- 2) Емдеу жоспарын тағайындаңыз:

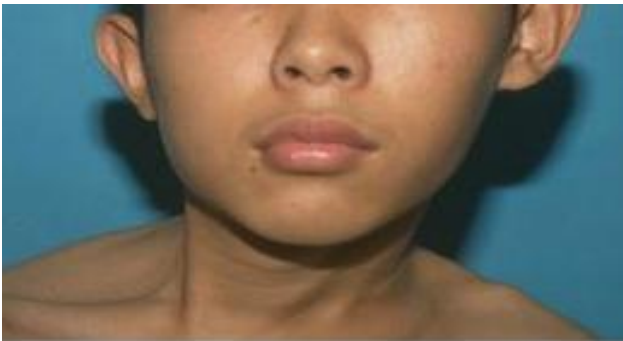<question>Емханаға анасы 13 жасар қыз баланы қарауға алып келді. Шағымы: омыртқаның деформациясына шағымданады. Жалпы жағдайы қанағаттанарлық.

ОҢТҮСТІК-ҚАЗАҚСТАН MEDISINA АКАДЕМИАСЫ «Оңтүстік Қазақстан медицина академиясы» АҚ		SOUTH KAZAKHSTAN MEDICAL ACADEMY АО «Южно-Казахстанская медицинская академия»
Педиатрии-1 кафедрасы		044-38/11
«Балалар травматологиясы және ортопедия» пәні бойынша оқу нәтижелерін қорытынды бағалауға арналған БӨҚ		12 беттің 12 беті



- 1) Тексеру жаспарыңыз:
- 2) Клиникалық диагноз:
- 3) Емдеу жоспарын тағайындаңыз:

<question>Емханаға анасы 11 жасар ұл баланы қарауға алып келді. Шағымы: мойынның деформациясына шағымданады. Жалпы жағдайы қанағаттанарлық. Мойын бұлшық етінің (sternocleidomastoideus) палпациясында сол жағында, 1,0*0,5см түзіліс анықталады.



- 1) Тексеру жаспарыңыз:
- 2) Клиникалық диагноз:
- 3) Емдеу жоспарын тағайындаңыз:

<question>Емханаға анасы 14 жасар ұл баланы қарауға алып келді. Шағымы: он балтыр сүйектерінің жоғары бөлімінде ауырсыну мен ісінуге шағымданады. Бала футбол ойынын ұнатады, және қосымша жаттығуларға қатысады. Жалпы жағдайы қанағаттанарлық. Рентгенограммада: tuberositas o.Tibia аймағында фрагментация көрінеді.

- 1) Клиникалық диагноз:
- 2) Емдеу жоспарын тағайындаңыз