

ОҢТҮСТІК ҚАЗАҚСТАН MEDISINA AKADEMIASY «Оңтүстік Қазақстан медицина академиясы» АҚ		SOUTH KAZAKHSTAN MEDICAL ACADEMY АО «Южно-Казахстанская медицинская академия»
«Ішкі аурулар пропедевтикасы» кафедрасы		044 – 47 / 11 ()
«Ішкі аурулар пропедевтикасы-2» пәні бойынша бақылау-өлшеу құралдары, бағдарламаның аралық бақылауға арналған сұрақтары		60 беттің 1 беті

БАҚЫЛАУ-ӨЛШЕУ ҚҰРАЛДАРЫ

Бағдарламаның аралық аттестациялауға арналған сұрақтары

ББ атауы:	6B10101 "Жалпы медицина"
Пән коды:	IAP 3302 – 2
Пән атауы:	"Ішкі аурулар пропедевтикасы-2"
Оқу сағаттарының/кредиттердің көлемі:	150 сағат (5 кредит)
Оқу курсы және семестр:	3 курс, VI семестр

Шымкент 2023 ж.

ОҢТҮСТІК ҚАЗАҚСТАН MEDISINA AKADEMIASY «Оңтүстік Қазақстан медицина академиясы» АҚ		SOUTH KAZAKHSTAN MEDICAL ACADEMY АО «Южно-Казахстанская медицинская академия»
«Ішкі аурулар пропедевтикасы» кафедрасы		044 – 47 / 11 ()
«Ішкі аурулар пропедевтикасы-2» пәні бойынша бақылау-өлшеу құралдары, бағдарламаның аралық бақылауға арналған сұрақтары		60 беттің 2 беті

Кафедра меңгерушісі, м.ғ.д., профессор: Бекер Бекмурзаева Э. К.

Хаттама № 11, «29» 06 2023ж.

~ 32 жасар науқас айқын физикалық жүктеме түскен кезде пайда болатын қысқа мезгілді бас айналуға және

жүрек тұсындағы қысып ауру сезіміне шағымданады. Қарағанда: жүрек тондары анық, ырғағы дұрыс, жүрек

ОҢТҮСТІК ҚАЗАҚСТАН MEDISINA AKADEMIASY «Оңтүстік Қазақстан медицина академиясы» АҚ	 SOUTH KAZAKHSTAN MEDICAL ACADEMY АО «Южно-Казахстанская медицинская академия»
«Ішкі аурулар пропедевтикасы» кафедрасы	044 – 47 / 11 ()
«Ішкі аурулар пропедевтикасы-2» пәні бойынша бақылау-өлшеу құралдары, бағдарламаның аралық бақылауға арналған сұрақтары	60 беттің 3 беті

ұшында систолалық шу естіледі. АҚ 110/70 мм с.б. ЖСЖ- 72 рет/мин. ЭХОКГ: митральды қақпақшаның алдыңғы жармасының бүгілуі, регургитация 1-2 дәрежеде. Сол қарыншаның систолалық функциясы қанағаттарлық. Ең ықтимал диагноз:
 @митральды қақпақша пролапсы
 @митральды саңылаудың стенозы
 @аорта қақпақшасының жетіспеушілігі
 @гипертрофиялық кардиомиопатия
 @митральды қақпақша жетіспеушілігі
 ~ Ер адам 21 жаста, жүрегінің жиі соғуына, ырғақ бұзылысына, бас айналуға шағымданады. Объективті: жүрек үндері айқын, жүрек ұшында тұрғанда күшейіп, аяқты көтеріп жатқанда әлсірейтін систолалық сартыл (щелчок) және систолалық шуыл естіледі. ЭхоКГ: қосжармалы қақпақшаның алдыңғы жармасының иіلمесі. Бұл аускультациялық өзгеріс барынша . . . тән.
 @митральді қақпақшаның пролапсиясына
 @сопақ саңылаудың бітіспеуіне
 @митральді қақпақшаның жетіспеушілігіне
 @сол жақ атриовентрикулярлы саңлаудың стенозына
 @митральді қақпақшаның салыстырмалы жетіспеушілігіне
 ~ Әйел адам 72 жастағы тыныштықтағы еңтігуге, жүрек қағуына; күлгін түсті қақырықпен жөтелге; қорқыныш сезіміне; айқын әлсіздікке шағымданады. Анамнезінде: АГ 25 жыл, миокард инфарктын өткерген. Қарап тексергенде: ортопноэ жағдайы; жүрек тондары тұйық, ырғағы дұрыс, жиі қарыншалық экстрасистолалармен үзілген. АҚ 260/140 мм. с.б. Көз түбі тамырларын тексергенде: көру нерві дискілерінің ісінуі. Зәр анализі: протеинурия ізі. Науқаста . . . барынша асқинуы мүмкін.
 @өкпе ісінуі
 @ми қанайналымының жедел бұзылуы
 @жедел бүйрек жетіспеушілігі
 @көз тор қабатының сылынуы
 @миокард инфаркты
 ~ 60 жастағы К., науқаста келесі симптомдар анықталады: жоғары тұрақты систоликалық гипертензия, шүйдеде орналасқан таңертенгі бас ауыруы, жүрек қағуы, көз түбінде көруінің төмендеуі - ангиоретинопатия IV дәреже, эпигастрий аймағында естілетін систоликалық шу. Ең ықтимал диагноз:
 @Күрсақ қолқасының атеросклерозы
 @Біріншілік гиперальдостеронизм
 @Созылмалы гломерулонефрит
 @Қуық асты безі аденомасы
 @Феохромоцитома
 ~ Әйел 78 жаста. Дәрігерге басының ауыруына, бас айналуға шағымданып келді. Анамнезінде – стенокардия ұстамалары, кезеңді түрде нитраттар, аспирин қабылдайды. 8 жылдан бері бронхылы демікпемен ауырады, тұншығу ұстамаларын симпатомиметиктер ингаляциясымен басады. Қарағанда: тері жамылғысы бозғылт, мойын тамырларының пульсациясы. Сол жақ жүрек шекарасы солға ығысқан, жүрек түрткісі резистентті, солға және

төменге ығысқан. Аускультацияда: оң жақ II қабырға аралықта жұмсақ протодиастолалық шу, ЖСЖ минутына 82рет, АҚ 185/60 мм с. б. Артериялық гипертензияның мүмкін болатын себебі :
 @атеросклероз генезді қолқа қақпақшасының жеткіліксіздігі
 @эссенциалды артериялық гипертензия
 @дәрімен индуцирленген артериялық гипертензия
 @натрийдің біріншілік бүйректік ретенциясы
 @«ақ халат» гипертензиясы
 ~ Ер адам 40 жастағы таң атар алдындағы сағатта және түнгі уақытта пайда болатын кеуде артындағы қарқынды басып ауыратын ауыру сезіміне шағымданып келді. Үлкен физикалық жүктемелерді күндіз жақсы көтереді. Коронароангиографияда айқын атеросклероздық өзгерістер анықталмады, эргометринмен сынама оң. Ең ықтимал диагноз:
 @ЖИА. Вазоспастикалық стенокардия
 @ЖИА. Тұрақты стенокардия ФК II
 @ЖИА. Тұрақты стенокардия ФК III
 @ЖИА. Тұрақты күштемелі стенокардия ФК IV
 @ЖИА. Үдемелі стенокардия
 ~ ЖИА-мен ауыратын 62 жастағы әйел кезеңді түрде нитраттар, тұрақты түрде дезагреганттар және β-блокадалар қабылдайды. Қалыпты физикалық жүктеме кезінде және тыныштық жағдайда пайда болатын стенокардия ұстамаларының жиіленуі және ұзаруына шағымданады. ЭКГ-да ST депрессиясы V1-V3. Ең ықтимал диагноз:
 @үдемелі стенокардия
 @спонтанды стенокардия
 @алғаш рет пайда болған стенокардия
 @Принцметал варианты стенокардия
 @тұрақты күштемелі стенокардия ФК III
 ~ Бір жылдан бері ФК II тұрақты күштемелі стенокардиямен сырқаттанатын науқаста соңғы 5 күнде ауру сезімі күшейген, физикалық күштемеге толеранттылық бірден төмендеген, тыныштықта ауру сезімі пайда болған, нитроглицеринді қабылдау көбейген. Ең ықтимал диагноз:
 @ЖИА, үдемелі стенокардия
 @ЖИА, бірінші рет пайда болған стенокардия
 @ЖИА, стабильді күштемелі стенокардия. ФКIII
 @Нейроциркуляторлы дистония
 @ЖИА, ұсақ ошақты миокардинфаркті
 ~ Науқас С., 45 жаста, кеуде тұсындағы ұстамалы ауру сезіміне, интенсивті күштемеден кейін пайда болатын және күштеме тоқтатылғаннан кейін екі минуттан соң басылатын ауру сезіміне шағымданды. Ауру сезімі сол жақ қол мен иыққа таралады. Ауру сезімінің ұзақтығы 2-5 минут. Ең ықтимал диагноз:
 @ЖИА, күштемелі стенокардия ФК I
 @ЖИА, күштемелі стенокардия ФК II
 @Митральді клапанның пролапсы
 @Нейроциркуляторлы дистония
 @Омыртқаның кеуде бөлімінің остеохондрозы
 ~ Ер адам 45 жастағы изокет-спреймен басылмайтын жайылмалы кеуде артындағы ауру сезімі бар

OÑTÜSTIK QAZAQSTAN MEDISINA AKADEMIASY «Оңтүстік Қазақстан медицина академиясы» АҚ	 SOUTH KAZAKHSTAN MEDICAL ACADEMY АО «Южно-Казахстанская медицинская академия»
«Ішкі аурулар пропедевтикасы» кафедрасы	044 – 47 / 11 ()
«Ішкі аурулар пропедевтикасы-2» пәні бойынша бақылау-өлшеу құралдары, бағдарламаның аралық бақылауға арналған сұрақтары	60 беттің 4 беті

шағымдармен келіп түсті. Ауыр физикалық жүктемеден кейін бірден ауырып қалды. Об-ті: жағдайы ауыр, боз. Жүрек тондары тұйықталған, ырғағы дұрыс. ЖСЖ-86 рет/мин, АҚ 170/90 мм с.б. ЭКГ: сол Гисс бұдасының толық бөгемесі.

Ең ықтимал диагноз:

@жедел коронарлы синдром

@миокардит

@инфаркт миокарды

@гипертониялық криз

@өкпе артериясының тромбозы

~ Науқас А, 50 жаста. Жұмысында кенеттен болған стресстік жағдайдан кейін ауырып қалды. Төс астында қысып ауыратын күшті ауыру сезімі пайда болып, күні бойы сақталды. Кешке науқас жедел жәрдем бригадасы шақырды. ЭКГ-де: V1-3 әкетулерінде патологиялық Q тісшесі, R тісшесінің жоғалуы, ST сегментінің 6 мм изолиниядан жоғарылауы. Ең ықтимал диагноз:

@ЖИА. Жедел коронарлық синдром ST сегментінің көтерілуімен

@ЖИА. Вазоспастикалық стенокардия

@ЖИА. Үдемелі стенокардия

@ЖИА. Жедел коронарлық синдром ST сегментінің көтерілуінсіз

@ЖИА. Ірі ошақты артқы-диафрагмалдық миокард инфарктысы

~ Ер кісіде 57 жастағы 20 минутқа дейін созылатын жүрек тұсында қысып ауру сезімі, енгігу, өлімнен қорқу сезімі, айқын әлсіздік алғаш рет пайда болды.

Бронхиальді астманың жеңіл дәрежесімен ауырады. Объективті: жағдайы өте ауыр. Қалпы мәжбүрлі. Тері жабындылары бозарған, ылғалды. Өкпелердің екі жақ төменгі бөлігінде майда және орташа көпіршікті сырылдар, бірен саран құрғақ сырылдар. ЖЖЖ 120 рет/минутына, АҚҚ -110/80 сын.бағ. ЭКГ –да : ST сегментінің көтерілуі, III, avF әкетулерінде.

Ең ықтимал диагноз:

@Жедел коронарлы синдром, ST сегментінің көтерілуімен

@Құрғақ плеврит

@Крупозды пневмония

@Алғаш пайда болған стенокардия

@Өкпе артериясының тромбозы

~ Ер адам 60 жастағы түнде кеуде тұсындағы қатты ауру сезімінен оянып. Ауру сезімі біртіндеп күшейіп 1 сағ кейін шыдатпайтындай болды. АҚҚ 90/60 мм сбб.

Пульс 92 рет/мин, бірен- саран қарыншалық экстрасистолалар. Ең ықтимал диагноз:

@Миокард инфаркті

@Жедел перикардит

@Спонтанды стенокардия

@Аортаның жайылған аневризмасы

@Өкпе артериясының тромбозы

~ Әйел 54 жастағы 2-сағаттан асқан ангинозды ұстамамен реанимация бөліміне жеткізілді. Ауыру ұстамасы стационарға дейін жедел жәрдем дәрігерімен жойылған. Анамнезінде: бір жыл бұрын миокард инфарктын өткерген. Об-ті: жағдайы ауыр. Ортопноз

жағдайында. Акроцианоз. Мойын көк тамырларының ісінуі. ТАЖ- 29 рет/мин. АҚ-110/65 мм с.б., ЖСЖ-115 рет/мин. Жүрек үндері тұйықталған, ырғағы дұрыс. Әлсіреген тыныс фондында өкпеде әр түрлі калибрлі ылғалды сырылдар естіледі. ЭКГ да: QSI, AVL, V1 - V3, ST сегментінің I, V1 -V5 4 мм дейін элевациясы. Науқаста . . . барынша асқынуы мүмкін.

@өкпе ісінуі

@кардиогенді шок

@Дресслер синдромы

@астматикалық статус

@өкпе артериясының тромбозы

~ Науқас Д., 56 жаста, кенеттен өзін жайсыз сезініп:кеуде тұсында үдемелі қысып тұрғандай сезім, жарты сағаттан кейін ауру сезімі шыдатпайтындай болған. Науқас бозарған, суық тер басқан. ТЖ – 18 рет 1 минут, ЖСС – 100 р 1 минут. АҚҚ – 80/50 мм сбб. Диурез – 20 мл/сағ. Ең ықтимал диагноз:

@ЖИА. Миокард инфаркті, кардиогенді шок

@Жедел перикардит

@Ревматикалық емес миокардит

@ЖИА. Күштемелі стенокардия

@Остеохондроз түбірлі синдроммен

~ Науқас Н., 37 жаста, бір сағаттан асқан кеудесінің интенсивті сыздап ауыру сезімі шағымымен ауыр жағдайда ауруханаға жеткізілді. Кенеттен науқас бозғылттанып,салқын тер шығып,есінен таныды. Пульсі және артериялық қан қысымы анықталмайды, қарашығы ұлғайған. ЭКГ де: қарыншалық комплекстер анықталмайды, формасы мен амплитудасы әртүрлі, тұрақсыз шашырап орналасқан толқындар анықталады. Емдік іс-шаралар тиімсіз, науқас өлді. Ең ықтимал диагноз:

@Миокард инфаркты, қарыншалық фибрилляцияның асқынуымен

@Ми артериясының тромбозы

@Өкпе артериясының тромбозы

@Гипогликемиялық кома

@Жүрек асистолиясы

~ Науқас 37 жаста, жүрек қағуына және жүрек аймағында «қатып қалғандай» сезімге шағымданады.

Холтер бойынша ЭКГ ны тәуліктік мониторингке нәтижесі бойынша полиморфты жұп қарыншалық экстрасистолалар анықталған. Қарыншалық экстрасистоланың В. Lown и М. Wolf бойынша . . . класына жатады.

@46

@2

@3

@4a

@5

~ Ұзақ уақыт амиодаронды қабылдап жатқан 63-жастағы әйел бас айналу мен естен танулармен қосарланған, жүрек қағуының қысқа уақыттық ұстамаларына шағымданады. ЭКГ- да QT аралығы ұзарған. Ең ықтимал диагнозды қою зерттеу әдістерінің бірі . . .

@Холтер бойынша ЭКГ мониторинг

ОҢТҮСТІК ҚАЗАҚСТАН MEDISINA AKADEMIASY «Оңтүстік Қазақстан медицина академиясы» АҚ	 SKMA -1979-	SOUTH KAZAKHSTAN MEDICAL ACADEMY АО «Южно-Казахстанская медицинская академия»
«Ішкі аурулар пропедевтикасы» кафедрасы		044 – 47 / 11 ()
«Ішкі аурулар пропедевтикасы-2» пәні бойынша бақылау-өлшеу құралдары, бағдарламаның аралық бақылауға арналған сұрақтары		60 беттің 5 беті

@өңеш арқылы электрлік стимуляция (ЧПЭС)
 @коронарография
 @радионуклидті вентрикулография
 @жүрек оң құыстарын катетеризациялау
 ~ Ер кісі 60 жастағы жүректің ишемиялық ауруы бойынша 10 жылдан астам бақылауда тұрады. Соңғы жарты жылдықта аз уақыттық бас айналу эпизодтары, жүрек қағуы байқалды, екі рет есінен тану болған. Клиникалық диагнозды нақты қоюға мүмкіндік береді . .

@ЭКГ-нің тәуліктік мониторингі

@ЭКГ

@ЭхоКГ

@ФКГ

@стресс ЭхоКГ

~ Науқас 38 жасар балалық шағынан ЖСРА (ХРБС) бар бас ауруға, көзінің қарауытуына, бас айналуға, еңтігуге шағымданады. Қарағанда: ІІ тон әлсізденуі, екінші қабырға аралығында әлсізденген протодиастолалық шу; сан артериясында – Траубе екі еселенген тоны және Дюрозье шуы естіледі. ЖСЖ- 96 рет/ мин. АҚ – 170/40 мм сб. б. ЭКГ: сол қарынша гипертрофия. АҚ көтерілуіне алып келетін себеп:

@аорта қақпақшасының жетіспеушілігі

@аорта өзегінің стенозы

@ревматизм активтілігі

@өкпе артериясы өзегінің стенозы

@сол атриовентрикулярлы саңылауының стенозы

~ Ер адам 43 жастағы бас айналуға, физикалық жүктемеден кейінгі немесе дене қалпын тез ауыстырғанда пайда болатын талмаларға, стенокардия ұстамаларына, тез шаршағыштыққа шағымданады. Қарағанда: жүрек тондары тұйықталған, оң жақ 2-ші қабырғааралығында ұйқы артерияларына берілетін дөрекі систолалық шу естіледі. АҚ 120/80 мм.сб.б. ЭКГ:

Сол Гис шоғыры аяқшасының толық бөгемесі. ЭХОКГ:

Сол қарынша қабырғасының концентриалық гипертрофиясы, аортальды қақпақша жарамаарының қалыңдауы. Ең ықтимал болатын ақау:

@аорта өзегінің стенозы

@митральды қақпақша жетіспеушілігі

@оң атриовентрикулярлы саңылаудың тарылуы

@аортальды және митральды қақпақшалардың жетіспеушілігі

@үшжармалы қақпақшаның папиллярлы бұлшықеттерінің зақымдалуы

~ Бала 15 жасар еңтігуге, жүрек қағуға; жалпы әлсіздікке, талмаларға шағымданады. ЭХОКГ анықталады: миокард гипертрофиясы және оң қарыншаның шығу жолының стенозы; қарыншааралық перденің субаортальды дефектісі; аортаның оң қарыншадан шығуы. Ең ықтимал болатын диагноз:

@Фалло тетрадасы

@митральды қақпақша пролапсы

@өкпе артериясының дефекті

@өкпе артериясының стенозы

@аорта коарктациясы

~ Еркекте 32 жастағы кенеттен жүрек қағу, жүрек тұсында ауру сезімі, тұншығу пайда болды. Тексеруде анықталды: жүрек ұшында І тон күшейген, ІІ тон өкпе артериясында күшейген. Жүрек ритмі дұрыс емес, тахикардия. Пульстің дефициті 6-8 р 1 мин. Митральді қақпақшаның ашылу шертпесі (шелчок) анықталады АҚҚ 110/70 мм сбб. Ең ықтимал болатын диагноз:

@Сол жақ атрио-вентрикулярлы қақпақшаның стенозы

@Аортальді жетіспеушіліктің митрализациясы

@Үшжармалы қақпақшаның жетіспеушілігі

@Митральді қақпақшаның жетіспеушілігі

@Аорта өзегінің стенозы

~ Сізді қабылдау бөліміне таңғы жүгіру кезінде талып қалған 32 жастағы науқасқа шақыртты. Осындай жағдай науқаста бұрын да болған. ЭКГ де I, AVL, V2-V6 Т тісшесінің терең инверсиясы анықталды. Анамнезінде жүрек тұсының ауыруы, еңтігу жоқ.

Диагноз дәлелдеу үшін . . . барынша ақпаратты зерттеу.

@доплерлік эхокардиография

@холтер бойынша мониторинг

@стресс-ЭХОкардиография

@коронарография

@велозергометрия

~ Реанимациялық бөлімге 29 жастағы науқасты клиникалық өлім жағдайында алып келді. Жаттығу кезінде кенеттен есінен танып, жүрегі тоқтап қалған.

Аутопсияда қарынша аралық перденің жоғарғы үштен бір бөлігі мен сол жақ қарыншаның бос қабырғалығының шығар жолының айқын гипертрофиялық обструкциясы.

Барынша өлімге соқтыру себебі:

@қарыншалардың фибриляциясы

@жүрекшелердің фибриляциясы

@қарынша үстілік тахикардиясы

@толық атриовентрикулярлық бөгеме

@синус түйінінің әлсіздік синдромы

~ Науқаста 70 жастағы аздаған физикалық күштемеден кейін еңтігу, түнде тұншығу, жүрек қағу. Анамнезіден-миокард инфаркты болған. Объективті: ортопноэ,

еріннің цианозы. Өкпеде – екі өкпенің төменгі аймағында ұсақ көпіршікті сырылдар. Жүрек тондары тұйықталған ЖСС 100 рет минутына. АҚҚ 130/ 70 мм. сбб. Бауыр ұлғайған. Аяқтарында массивті ісіктер.

Диурезі азайған. Жүрек жетіспеушілігінің . . . дәрежесі.

@СЖЖ ІІ Б

@СЖЖ 0

@СЖЖ І

@СЖЖ ІІ

@СЖЖ ІІІ

@СЖЖ ІІІ

@СЖЖ ІІІ

@СЖЖ ІІІ

@СЖЖ ІІІ

@СЖЖ ІІІ

~ Қыз 19 жасар аз ғана физикалық жүктемеден кейін еңтігуге, кейде тұншығу ұстамаларына, оң қабырға астының ауырлық сезіміне, ісінуге шағымданады.

ЭхоКГ қарыншааралық перденің ақауы және оң қарыншаның шығу жолының тарылуы анықталды.


Рентгенологиялық зерттеу: өкпе бағанасы тұсында жүрек көлеңкесі ағаш аяқ киім (деревянный башмачок)

ONTUSTIK QAZAQSTAN MEDISINA AKADEMIASY «Оңтүстік Қазақстан медицина академиясы» АҚ	 SOUTH KAZAKHSTAN MEDICAL ACADEMY АО «Южно-Казахстанская медицинская академия»
«Ішкі аурулар пропедевтикасы» кафедрасы	044 – 47 / 11 ()
«Ішкі аурулар пропедевтикасы-2» пәні бойынша бақылау-өлшеу құралдары, бағдарламаның аралық бақылауға арналған сұрақтары	60 беттің 6 беті

тәрізді. Жиі аурудың асқынуына алып келетін жағдай...

@оң қарынша жетіспеушілігі
 @жұқпалы эндокардит
 @сол қарынша жетіспеушілігі
 @ми қантамырларының тромбозы
 @мезентериальды қантамырларының тромбозы
 ~ Екі рет миокард инфаркты болған 78 жастағы әйел жүрек тұсындағы жағымсыз ауыру сезіміне, азғана физикалық жүктемеден кейін енгітуге, оң қабырға астындағы ауру сезіміне, аяқтарының ісінуіне, жалпы әлсіздікке шағымданады. Қарап тексергенде: өкпесінде әлсіз тыныс, жүрек үндері тұйықталған, ырғағы дұрыс. ЖСЖ-68 рет/мин., АҚ 140/95 мм с.б.б. Бауыры 3 см ұлғайған. ЭКГ: сол қарыншаның гипертрофиясы, Гис шоғырының сол аяқшасының толық бөгемесі. Ең ықтимал ақпаратты зерттеу әдісі:
 @Эхо - кардиография
 @артериальді қысымды тәуліктік мониторлау
 @кеуде ағзаларының рентгенографиясы
 @күрсак қуысы ағзаларының УДЗ
 @электрокардиография
 ~ Жасы 38 ер адам, тамақты көп қабылдағанда, салқындағанда, жүргенде, селкілдегенде іштің сол жақ бөлігіндегі және бел аймағында пайда болатын және ношпа, баралгин қабылдағаннан кейін азаятын лоқсу, ауыру сезіміне шағымданады. Объективті: тілі ақ жабындымен қапталған, іші жұмсақ, сипағанда сол жақ қабырға асты, сол жақ қабырға-омыртқалық бұрышында ауыру сезімі (Мейо-Робсон симптомы). Ең ықтимал болатын диагноз :
 @созылмалы панкреатит, ауыру сезімдік түрі
 @асқазанның ойық жара ауруы
 @созылмалы пиелонефрит
 @зәр тас ауруы, бүйректік ұстама
 @он екі елі ішектің ойық жара ауруы
 ~ Жасы 34 ер адам, тамақтанғаннан 1,5 х 2 сағ кейін пайда болатын эпигастрийдегі ауырсыну, түнгі ауырсыну сезіміне, іш қатуға бейімділікке шағымданады. Бір жыл бұрын асқазанның ойық жарасы перфорациясымен асқынған. Науқаста асқазанның ойық жарасы . . . орналасады.
 @12 елі ішектің пиязшығында
 @асқазанның кіші иінінде
 @асқазанның антральды бөлігінде
 @асқазанның үлкен иінінде
 @асқазанның пилорикалық өзекшесінде
 ~ Жасы 53тегі ер адам өңештің варикозды ұлғайған көк тамырларынан қан кетумен түсті. Бір апта бұрын оң қабырға астында ауыру сезімі, сарғаю пайда болды. Ішімдікпен әуестенген. Қарағанда: тері және көздің ақ қабығы сарғыш, телеангиэктазиялар. Іші кепкен. Бауыр қабырға доғасынан 3 см шығып тұр, тығыз, ауыру сезімді. Спленомегалия. Қанда: анемия, тромбоцитопения, ЭТЖ-36 мм/с. Жалпы билирубин 56 мкмоль/л, тура фракциясы салдарынан. Ең ықтимал болатын диагноз :
 @Алкогольдық этиологиялы бауыр циррозы

@Криптогенды бауыр циррозы
 @Созылмалы алкогольді гепатит
 @Созылмалы криптогенді гепатит
 @Созылмалы дәрілік гепатит
 ~ Жасы 38 ер адам жатқанда, кеудені алдыға қарай еңкейткенде және тамақтан кейін күшейетін төс артындағы күйдіріп, ауыру сезіміне шағымданады. Ең ықтимал ақпаратты зерттеу әдісі:
 @Эзофагоскопия
 @Эзофагоманометрия
 @Кеуде қуысының рентгенографиясы
 @Күштеме сынағалаймен электрокардиография
 @Күрсак қуысының УДЗ
 ~ Жасы 27 ер адам тағам қабылдағаннан 1,5-2сағаттан кейін пайда болатын эпигастридегі және түнгі ауыру сезіміне, ащымен кекіруге, лоқсуға шағымданады. Қарап тексергенде: тамақтануы төмен, тілі ылғалды, түбі ақ жабындымен қапталған, пальпация кезінде – эпигастриде ауыру сезімі. Ең ықтимал ақпаратты зерттеу әдісі: @гастроскопия
 @ирригоскопия
 @эзофагоманометрия
 @асқазанның рентгенографиясы
 @күрсак қуысы ағзаларының УДЗ
 ~ Жасы 52 әйел тағам қабылдағаннан кейін пайда болатын оң қабырға астындағы ауырлық және дискомфорт сезіміне, ауыздағы ащы дәмге, мезгіл – мезгіл құсуға шағымданады. Объективті – толық, тері жабындылары қалыпты түсте, пальпация кезінде өт қабы тұсындағы нүктесінде сезімталдық анықталады. Ең ықтимал ақпаратты зерттеу әдісі:
 @күрсак қуысының УДЗ
 @гастроскопия
 @ирригоскопия
 @дуоденальді зондтау
 @бауырдың пункционды биопсиясы
 ~ Ер адам, 28 жаста, бронхоэктаз ауруы өршуінің терапиясы жүргізілген. 2 аптадан кейін тұрақсыз, интенсивтілігі орташа тұрақты сипаты жоқ іштің ауырсынуы, метеоризм, тәулігіне 4-6 рет, құрамында қорытылмаған тамақ қалдықтары бар сұйық нәжіс пайда болды. Ең ықтимал ақпаратты зерттеу әдісі:
 @нәжісті микробиологиялық зерттеу
 @жалпы қан анализі
 @ирригоскопия
 @күрсак қуысын ультрадыбысты зерттеу
 @ФГДС
 ~ Ер адам, 50 жаста, үнемі темекі шегетін тұншығу ұстамасына,кеудедегі төменгі үшінші бөлігінің сыздап ауыру сипатына,қышқыл кекіруге шағымданады. Теофиллин препараттарын қолданғаннан кейін жағдайы нашарлайды.ЭКГ да:ишемиялық өзгерістер тіркелмеді.Пиклоуметрияда дем алудағы пиктик жылдамдықтың төмендеуі. Барынша болжам диагноз:
 @гастроэзофагальды рефлюксты ауру
 @созылмалы гастрит
 @ЖИА. Күштемелі стенокардия

O'NTUSTIK QAZAQSTAN MEDISINA AKADEMIASY «Оңтүстік Қазақстан медицина академиясы» АҚ	 SOUTH KAZAKHSTAN MEDICAL ACADEMY АО «Южно-Казахстанская медицинская академия»
«Ішкі аурулар пропедевтикасы» кафедрасы	044 – 47 / 11 ()
«Ішкі аурулар пропедевтикасы-2» пәні бойынша бақылау-өлшеу құралдары, бағдарламаның аралық бақылауға арналған сұрақтары	60 беттің 7 беті

@бронхтық астма

@өкпенің созылмалы обструктивті ауруы

~ Ер адам, 75 жаста, эпигастрийде ауырлық, толу сезіміне, сыздап ауырсыну, ауызда жағымсыз дәм, лоқсу, тәбеттің төмендеуі, ауамен кекіру, тұрақсыз нәжіске шағымданады. Ішті пальпациялаудаалдыңғы құрсақ қабырғасының жайылмалы кернеулігі және эпигастрий аймағында ауырсыну. ФГДС: асқазанның денесі мен антрумында бозару, жазықталуы, тамырлардың көрінуі, гипотония, гипокинезия, өттің рефлюксі.

Жоғарыдағы өзгерістер ... тән.

@созылмалы атрофиялық гастритке

@антральды атрофиялық емес гастритке

@ойық жара ауруына

@бейспецификалық жаралы колитке

@асқазанның қатерлі ісігіне

~ Жасы 29 әйелді жасөспірім шақтан бері 8-9 күндей іш қату, лоқсу, бастың жиі ауруы, ұйқысының бұзылуы, жалпы әлсіздік мазалайды. Іш айдайтын дәрілердің әсері аз, науқас тазалау клизмасын жасауға мәжбүр. Қарап-тексергенде: терісі құрғақ, дөрекі, гиперпигментация аймақтары бар. Іші жұмсақ, сигма тәрізді ішек аймағында пальпацияда аз қозғалмалы тығыз түзілім анықталады. Ең ықтимал ақпаратты зерттеу әдісі:

@ирригоскопия

@іш қуысының УДЗ

@компьютерлік томография

@колоноскопия биопсиямен

@ректальды манометрия

~ Жасы 32 ер адам тамақ және алкоголь қабылдаудан кейін жарт сағаттан соң пайда болатын эпигастрий аймағындағы басып ауратын сезімге, сода қабылдағаннан кейін азаятын қыжылдауға шағымданады. 2 жыл бойы аурады, емделмеген. Об-ті: тілінде ақ жабынды, терең пальпацияда эпигастрий аймағында жайылмалы ауру сезім. ЭФГДС: асқазанның кілегей қабаты гиперемияланған, ісінген, антральді бөлімінде бірден-саран қанталаулар. Ең ықтимал ақпаратты зерттеу әдісі:

@Helicobacter pylori –ге тексеру

@24-сағаттық рН-метрия

@эндоскопиялық рН-метрия

@электрогастрографиялық әдіс

@гастротест әдісімен асқазан секрециясын зерттеу

~ Жасөспірім, 17 жаста, жүрек тұсында шаншып ауру сезіміне, аз физикалық күштемеге байланысты. Ентігу, буындарында көшпелі ауру сезіміне шағынданып стационарға түсті. 2 апта бұрын ірінді ангинамен ауырған. жалпы қарап тексергенде: Жүректің салыстырмалы шекарасы солға 2 см ұлғайған, жүрек ұшында систолиялық шу, балтыр табан сүйек буындары ісінген, ұстағанда ауру сезімді. Терісінде сақина тәрізді эритемалы бөртпелермен. Ең ықтимал диагноз:

@жедел ревматикалық қызба

@ревматоидты артрит

@реактивті артрит

@ревматикалық емес миокардит

@жүйелі қызыл жиегі

~ Әйелде 23 жаста, жүрек аускультациясында: жүрек ұшында шапалақтаушы I тон, митральды қақпақшаның ашылуында басылады, өкпе артериясында II тон акценті, жүрек ұшында диастолалық шу. Рентгенология зерттеу кезінде: сол жақ II және III доғалардың томпауы. Жоғарыдағы мәліметтер... тән.

@митральды стенозға

@қолқа өзегінің стенозына

@митральды қақпақша жеткіліксіздігіне

@орта қақпақшасының жеткіліксіздігіне

@үшжармалы қақпақша жеткіліксіздігіне

~ Науқас 33 жаста 3 күн бұрын жедел ауырды. Дене температурасының 39,9 дейі көтерілуі, қалтырау, құрғақ жөтел, сол кеуде бөлігіндегі ауыру сезім, жөтелгенде және терең дем алғанда күшейеді. Қарап тексергенде: оң жақ өкпенің төменгі бөлігінде дауыс дірілінің күшеюі, перкуторлы дыбыстың қысқаруы, қатаң дыбыс, майда көпіршікті сырылдар естіледі. Сіздің болжамалы диагнозыңыз:

@Пневмония

@ӨСОА

@Бронхиальды астма

@Құрғақ плеврит

@Экссудативті плеврит

~ Науқас 19 жаста, Келгендегі шағымдары: көп мөлшердегі иісті шырышпен ірің аралас қақырық, қан қақыруға, дене температурасының 38С дейін көтерілуіне, шаршағыштыққа, ентігуге. Анамнезінде бала кезінен бастап қақырық аралас жөтел бар. Соңғы 5 жылда өршуі жиілей бастады. Сіздің болжам диагнозыңыз:

@Бронхоэктаз ауруы

@ӨСОА

@Бронх демікпесі

@Созылмалы бронхит

@Өкпе поликистозы

~ Абсцесспен ауырған науқаста қатты жөтелден соң оң жақ кеуде тұсында кенеттен пайда болған ауру сезімімен ентігу пайда болды. Қарап тексергенде: оң жақ кеуде қуысы тыныс алу актіне қатнаспайды, қабырға аралықтары кеңейген. Перкуторлы- тимпанитті дыбыс. Науқаста дамыған асқыну:

@Пневмоторакс

@Өкпе ателектазы

@Өкпе инфаркті

@Өкпе эмфиземасы

@Экссудатты плеврит

~ Әйел 35 жаста. Шағымы: жөтелмен бірге көп мөлшерде ірінді қақырық бөлуге, кейде аузын толтырып қақырық тастауға, аузынан жағымсыз ірінді иістің шығуына, әлсіздік, қозғалыс, жұмыс қабілетінің төмендеуі. Анамнезінде жас кезінен бастап созылмалы бронхитпен зардап шеккен. Объективті қарау кезінде- саусақтары «барабан таяқшалары», тырнақтары «сағат әйнегі» секілді өзгерген. Өкпеде везикулярлы тыныстың

ОҢТҮСТІК ҚАЗАҚСТАН MEDISINA AKADEMIASY «Оңтүстік Қазақстан медицина академиясы» АҚ	 SKMA -1979-	SOUTH KAZAKHSTAN MEDICAL ACADEMY АО «Южно-Казахстанская медицинская академия»
«Ішкі аурулар пропедевтикасы» кафедрасы		044 – 47 / 11 ()
«Ішкі аурулар пропедевтикасы-2» пәні бойынша бақылау-өлшеу құралдары, бағдарламаның аралық бақылауға арналған сұрақтары		60 беттің 8 беті

әлсіреуі, оң жақты орта бөлігінде әр түрлі калибрдегі ылғалды сырылдар естіледі.
Ең ықтимал болған диагноз:
@Бронхты астма
@Экссудатты плеврит
@Өкпенің созылмалы обструктивті ауруы
@Құрғақ плеврит
@Бронхоэктазиялық ауру
~ Әйел 29 жаста, шағымдары: сол жақ кеуде клеткасының ауырсынуына, дене қызуының 39 С көтерілуіне, ентігудің күшеюне, объективті: сол жақты дауыс тембрінің әлсіреуі, перкуторлы дыбыстың қысқаруы. ТАЖ минутына 22 рет, ЖЖЖ минутына 100 рет. Науқаста диагнозды нақтылау үшін . . . тиімді әдісті қолданылады.

@кеуде қуысының рентгенографияны
@қан талдауының жедел көрсеткіштері
@электрокардиографияны
@жалпы қан анализі
@спирография
~ Науқас М. 45 жаста, қиын бөлінетін қақырықты жөтелге, физикалық жүктеме кезіндегі ентігуге шағымданады. 15 жылдан бері бронхөкпелік патологиямен зардап шегеді. Объективті: саусақтары «барабан таяқшалары» тәрізді, кеуде қуысы бөшке тәрізді, тынысы қатаң, дем шығаруы ұзарған, өкпенің барлық бөлігінде құрғақ ызылды сырылдар естіледі. Ең ықтимал диагноз:

@Өкпенің созылмалы обструктивті ауруы
@Созылмалы іріңді бронхит
@Бронхоэктаздық ауру
@Ошақты пневмония
@Өкпе эмфиземасы
~ Науқас К., 55 жаста қиындықпен шығатын қақырықты жөтелге, физикалық күштегі ентігуге шағымданады. Шылым шегеді. 20 жылдай уақыт бронхөкпелік патологиясы бар. Объективті: тынысы қатаң, өкпенің барлық бөлігінде құрғақ сырылдар, дем шығаруы ұзарған. Ең ықтимал диагноз:

@Өкпенің созылмалы обструктивті ауруы
@Пневмония
@Бронх демікпесі
@Бронхоэктатикалық ауру
@Созылмалы іріңді бронхит
~ Бөлімшеге Н. есімді 36 жастағы жұмысшы науқас түсті. Науқас жөтелмен бірге іріңді жағымсыз иісі бар қақырықтың бөлінуіне шағымдалды(250-300мл тәулігі). Науқас оң бетке жатқанда жөтел күшейеді. Науқасты қарау барысында «барабанды таяқшалар» және «сағат» тәріздес тырнақтар симптомдары анықталады. Тыныс алу жүйесінде патологиялық процесстердің негізгі орналасу орны:

@өкпеде немесе бронхтарда іріңді қабыну процесстері (абцесс)
@плевраның зақымдалуы
@бронхтарда созылмалы қабыну процессі
@альвеолалардың қабынуы
@кеңірдектің зақымдалуы

~ Бөлімшеге О. есімді 32 жастағы монтажник науқас түсті. Науқас кеуде торының оң жақ бетінде орналасқан, терең демалу кезіндегі ауырсынуларға шағым жасады. Дене температурсы 37,9°С. Науқас оң жағымен жатыр. Кеуде торының оң жағы дем алу актісінен қалада. Науқаста патологиялық процесс - . . . пайда болды.

@плевраның зақымдалуы
@бронхтардың созылмалы қабыну процессі
@бронхоэктаз және өкпе абцессі
@альвеолалардың қабыну процессі
@кеңірдектің зақымдалуы

~ Бөлімшеге С. есімді 49 жастағы бухгалтер науқас түсті. Науқас 2 сағат бұрын пайда болған тұншығу ұстамасына, шиша тәрізді қақырықты жөтелге шағым жасады. Қарау нәтижелері: науқастың жағдайы ауыр. Науқас кереуетке қолын тіреп отыр. Кеуде торы эмфизематозды. Тыныс алу жиілігі – минутына 30. Дем шығаруы қиындаған, диффузды цианоз және мойын веналарының ісінуі байқалады.

Диспноэ дамуының себебі:
@ұсақ бронхтардың спазмы
@өкпенің тыныс алу беткейінің кішіреюі
@эмфизема себебінен өкпенің элатикалық қасиетінің төмендеуі
@көмей механикалық кедергілер
@кеңірдектің зақымдалуы

~ Бөлімшеге К. есімді науқас келіп түсті, 34 жаста. Оқытушы болып қызмет атқарады. Шағымдары: тыныштық кездегі ентігу, физикалық жүктеме кезінде ентігудің күшеюі, дене температурасының 37,9С көтерілуі, жөтел кезінде аздаған тат басқан түстің қақырықтың бөлінуі, оң жақ кеуде қуысының ауырсынуы тыныс алумен байланысты. Қарау кезінде-диффузды цианоз, ернінде герпетикалық бөртпелер. Оң жақ кеуде сарайы тыныс алу актісінен қалыңқы. ТАЖ 36 рет минутына. Диспноэ дамуының себебі . . .
@тыныс алу көлемінің азаюы (бөліктік қабынудан болған тығыздылу)

@эмфизема салдарынан туындаған өкпенің элатикалық қасиетінің төмендеуі
@майда бронхтардың спазмы
@жұтқыншақтың механикалық кедергісі
@кеңірдектің зақымдалуы

~ У. есімді 43-жастағы науқас клиникаға түсті. Қарау барысында кеуде торының сол жағы үлкейген, дем алу актісінен қалып тұрады. Қабырғарааралықтар тегіс және кішкене ісіну көрінеді. Науқаста . . . синдромы белгілері байқалады.

@плевральды кеңістікте сұйықтақ немесе ауа жиналу
@обтурациялық ателектаз
@өкпе үлесінің тығыздалуы
@өкпе эмфиземасы
@өкпенің қабынуы

~ Науқаста тексеру кезінде: оң жақ кеуде торының дем алуының кемістігі. Кеуде торының пальпациясы: оң жақта дыбыстық діріл әлсіреген. Өкпе перкуссиясы: оң жақта абсолютты тұйық дыбыс. Аускультация: демінің әлсіздігі және оң жақты бронхофония. Тыныс алуда

ОҢТҮСТІК ҚАЗАҚСТАН MEDISINA AKADEMIASY «Оңтүстік Қазақстан медицина академиясы» АҚ	 SKMA -1979-	SOUTH KAZAKHSTAN MEDICAL ACADEMY АО «Южно-Казахстанская медицинская академия»
«Ішкі аурулар пропедевтикасы» кафедрасы		044 – 47 / 11 ()
«Ішкі аурулар пропедевтикасы-2» пәні бойынша бақылау-өлшеу құралдары, бағдарламаның аралық бақылауға арналған сұрақтары		60 беттің 9 беті

бөгде шу жоқ. Науқаста . . . синдром белгілері байқалды.

@гидроторакс
 @жабық пневмоторакс
 @өкпенің ошақты қабыну тығыздануы
 @компрессивті ателектаз
 @өкпе эмфиземасы

~ Науқаста тексеру кезінде: сол жақ кеуде торының дем алуының кішкене кемістігі. Кеуде торының пальпациясы: сол жақта дыбыстық діріл әлсіреген. Өкпе перкуссиясы: сол жақтағы перкуторлық дыбыстың тұйықталуы. Аускультация: везикулалық әлсіз дем алу, сол жақты плевраның үйкелу шуы. Науқаста . . . синдром белгілері байқалды.

@плевра жапырақшаларының қалыңдауы
 @жабық пневмоторакс
 @өкпенің ошақты қабыну тығыздануы
 @гидроторакс
 @өкпе эмфиземасы

~ Науқаста тексеру кезінде: бөшке тәрізді пішінді кеуде қуысы. Анықталған доғал эпигастральды бұрышы, қабырғалардың көлденең орналасуы. Бұғанаүсті және бұғанаасты шұңқыр тегістелген. Кеуде қуысын пальпациялау: дыбыстық дірілдеу екі жағынан бірдей жүргізіледі, кішкене әлсіреген. Өкпе перкуссиясы: қорапты перкуторлы дыбыс. Өкпенің төменгі шекарасы түскен, жоғарғы жағы көтерілген. Аускультация: екі өкпенің үстінде де бірдей әлсіреген везикулярлы тыныс алу, жанама тыныс алу шуылдары жоқ. Науқаста . . . синдром белгілері байқалды.

@өкпе эмфиземасы
 @жабық пневмоторакс
 @бронхпен байланысты өкпе қуысы
 @өкпенің үлестік қабыну тығыздалуы
 @гидроторакс

~ Науқаста тексеру кезінде: тыныс алу қозғалыстары симметриялы. Кеуде қуысын пальпациялау: дыбыстық дірілдеу өзгерген жоқ. Перкуссия: ашық өкпе перкуторлы дыбыс. Аускультация: қатты тыныс алу, оң және сол жақта құрғақ сырылдардың көп саны тыңдалады. Науқаста . . . синдром белгілері байқалды.

@бронхтардың тұтқыр экссудатпен тарылуы
 @жабық пневмоторакс
 @компрессионивті ателектаз
 @ошақты қабынуының тығыздалуы
 @гидроторакс

~ Науқаста тексеру кезінде: тыныс алу кезінде кеуде қуысының оң жартысының кемістігі. Кеуде қуысын пальпациялау: оң жақта дыбыстық дірілдің күшеюі. Өкпе перкуссиясы: оң жақта перкуторлы дыбыстың нығаюы. Аускультация: бронхиалды тыныс алу, бронхофонияның күшеюі, оң жақтағы плевраның үйкелу шуы. Науқаста . . . синдром белгілері байқалды.

@бөлікті қабынулық тығыздалу
 @бронхтардың тұтқыр экссудатпен тарылуы
 @бронхпен байланысқан өкпе қуысы
 @плевра жапырақшаларының қалыңдауы
 @гидроторакс

~ Науқаста тексеру кезінде: сол жақ кеуде қуысының тыныс алу актісінен қалып қоюы, кеуде қуысы сол жақ бөлігінің төмендеуі. Кеуде қуысының пальпациясы: сол жақта дауыс дірілінің әлсіреуі. Өкпе перкуссиясы: сол жақта перкуторлы дыбыстың тұйықталуы. Аускультацияда: сол жақта дыбыстың және бронхофонияның әлсіреуі, қосымша тыныс шулары жоқ. Науқаста . . . синдром белгілері байқалды.

@обтурациялық ателектаз
 @бөліктік қабынулық тығыздалу
 @гидроторакс
 @жабық пневмоторакс
 @өкпе эмфиземасы

~ Науқаста тексеру кезінде: кеуденің сол жақ бөлігінің тыныс алу актісінен қалыңқылығы. Кеуде қуысының пальпациясында: дауыс тембрінің сол жақта әлсіреуі. Өкпе перкуссиясында: сол жақта тимпаникалық перкуторлы дыбыс. Науқаста . . . синдром белгілері байқалды.

@жабық пневмоторакс
 @гидроторакс
 @бронхпен байланысқан өкпе қуысы
 @бөліктік қабынулық тығыздалу
 @өкпе эмфиземасы

~ Бөлімшеге К. есімді 42 жастағы науқас келіп түсті, электромеханикалық зауытта бас инженер болып жұмыс атқарады. Шағымы: кеуде сарайының қатты ауырсынуы, ауырсыну сол қолға, сол иыққа және сол жауырын астына беріледі, жылдам жүрген кезде күшейеді. Нитроглицерин қабылдаған соң 2 минут ішінде ауырсыну басылады. Қозғыштықтың дамуы, әлсіздік, қорқынышты түстер көру. Анамнезінде: 2 жылдан бері өзін ауру деп санайды, өзін жылдам жаяу жүргеннен кейін дамыған ауырсынудан бастап. Дәрігерге жүгінген, нитроглицерин тағайындалған. 1 жылдай бұрын аурухананың терапиялық бөліміне жүрек тұсындағы қысып қатты ауырсынуға байланысты госпитализацияланған. Апта бойы қатаң төсектік режимде болған. 2 аптадан соң жағдайы жақсарумен шығарылған. 2,5 апта бойы жағдайы күрт нашарлаған, кеуде қуысының ауырсынуымен әлсіздік, қозғыштық дамыған. 22 жылдан бері күніне 20-30 темекі шегеді, түнгі ауысымда жиі жұмыс жасайды. Бқтимал диагнозын табыңыз:

@ Коронарлы жетіспеушілік
 @ Жүректің ревматикалық этиологиялы зақымдалуы
 @ Артериалды гипертензия синдромы
 @ Сол қарыншалық жетіспеушілік
 @ Жүректің ревматикалық этиологиялы зақымдалуы

~ Жүрек аймағын қараған кезде: Жүрек ұшы түрткісі көзге жақсы көрінеді, бұғана сызығынан сол жақта орналасқан. Пальпацияда: жүрек ұшы түрткісі 5 қабырға аралықта алдыңғы қолтық алды сызығының бойында орналасқан. Тоны күшейген. Эпигастрий аймағында пульсация анықталмайды. Науқаста . . . синдром белгілері байқалды.

@ дилатациясыз жүретін сол қарыша гипертрофиясы
 @ сол қарынша дилатациясымен гипертрофиясы

ОҢТҮСТІК ҚАЗАҚСТАН MEDISINA AKADEMIASY «Оңтүстік Қазақстан медицина академиясы» АҚ	 SOUTH KAZAKHSTAN MEDICAL ACADEMY АО «Южно-Казахстанская медицинская академия»
«Ішкі аурулар пропедевтикасы» кафедрасы	044 – 47 / 11 ()
«Ішкі аурулар пропедевтикасы-2» пәні бойынша бақылау-өлшеу құралдары, бағдарламаның аралық бақылауға арналған сұрақтары	60 беттің 10 беті

@ дилатацияның басым болуымен сол қарынша гипертрофиясы

@ оң және сол қарыншаның дилатациялық гипертрофиясы

@ артериалды гипертензия синдромы

~ Жүрек аймағын қараған кезде: Жүрек ұшы түрткісі көзге жақсы көрінеді, бұғана сызығынан сол жақта орналасқан. Пальпацияда: жүрек ұшы түрткісі 5 қабырға аралықта алдыңғы қолтық алды сызығының бойында орналасқан. Тоны күшейген. Эпигастрий аймағында пульсация анықталмайды. Науқаста . . . синдром белгілері байқалды.

@ дилатациясыз жүретін сол қарынша гипертрофиясы

@ сол қарынша дилатациясымен гипертрофиясы

@ дилатацияның басым болуымен сол қарынша гипертрофиясы

@ оң және сол қарыншаның дилатациялық гипертрофиясы

@ артериалды гипертензия синдромы

~ Науқас 28 жаста. Бел аймағында ұстама тәрізді ауырсынудың болуына, зәрдің кідіріп қалуына және ісінуге шағымданады. Пастернацкий симптомы оң болады. Ең ықтимал диагноз:

@ бүйрек тас ауруы

@ диабеттік нефропатия

@ уретрит

@ цистит

@ простатит

~ Ер адам М атты, 47 жаста, шағымдары: тыныштық кездегі енгіту, жүрек аймағының ауырсынуы, жүрек қағу. Жүрек шекаралары солға қарай ұлғайған. Сол жақ 2 қабырға аралықтан дөрекі систолалық шу естіледі, сол жауырын асты аймағына және ұйқы артериясына таралады; Өкпе артериясында 2 тон әлсіреген. ЭКГ - ритм синусты, жүректің электрлік осі солға ығысқан, оң қарыншаның гипертрофиясы. Р-графия – ұйқы артериясының кеңеюі; өкпе суреті кедейленген. Сіздің диагнозыңыз:

@ Өкпе артериясының стенозы

@ Митральды стеноз

@ Аорта коарктациясы

@ Ашық артериальды өзек

@ Жүрекше аралық қалқаның дефекті

~ Ж. есімді науқас 36 жаста, балалық шағынан бастап ревматизммен зардап шегеді. Шағымдары: енгіту, жөтел, жүрек қағу, жүрек ырғағының бұзылысы. Жалпы карауда. акроцианоз, румяна беті симптомы. Диастолалық шу естіледі, I тон шапалақты II тон – митральды қақпақшаның қосымша ашылу үні естіледі. Сіздің диагнозыңыз:

@ Митральды клапананның стенозы

@ Аорта қақпақшасының стенозы

@ Митральды қақпақшасының жеткіліксіздігі

@ Үш жармалы қақпақшаның жеткіліксіздігі

@ Үш жармалы қақпақтың стенозы

~ Науқас 28 жаста физикалық даму жағынан құрбыларынан артта қалуда. Көзге көрінетін тері шырышты қабаттары қалыпты түсте. АҚ 100/70 мм .с.б.

Өкпе артериясының үстінен систола-диастолалық шу естіледі, 2 тонның акценті. ЭКГ – жүректің сол жақ бөліміне күш түсу белгілері. Рентгеноскопияда өкпе суретінің күшеюі, жүрек көлеңкесі қалыпты формалы. Сіздің диагнозыңыз:

@ Жүрекше аралық қалқаның дефекті

@ Тетрада фалло

@ Өкпе артериясының стенозы

@ Аорта коарктациясы

@ Ашық артериалды өзек

~ Науқас 53 жаста тамақтануы жоғары, шағымы: кеуде сарайының күйдіріп ауырсынуы, алға қарай еңкейгенде күшейеді. Сіздің диагнозыңыз:

@ Рефлюкс-эзофагит

@ Өңештің ценкеровский дивертикулы

@ Созылмалы гастрит

@ Созылмалы панкреатит

@ Өңештің ісігі

~ Науқас Ж. 55 жаста, бойы 157 см, салмағы 60 кг, кезектегі профилактикалық байқау кезінде анықталды: глюкоза 6,0 ммоль/л (глюкометрде). Ашқарынға қайталап алынған қан анализінде глюкоза – 5,9 ммоль/л, жүктемеден 2 сағаттан соң – 10,6 ммоль/л. Клиникалық протоколға сәйкес, науқаста . . . пайда болған.

@ глюкозаның толеранттылық бұзылуы

@ ашқарынға гликемияның бұзылуы

@ кездейсоқ туындаған гликемия

@ қантты диабет

@ гестациялық қант диабеті

~ Науқас Д. 55 жаста, бойы 172 см, салмағы 112 кг, кезектегі профилактикалық байқау кезінде анықталған: глюкоза 10,9 ммоль/л (глюкометрде). Ашқарынға қайталап алынған қан анализінде глюкозы – 8,8 ммоль/л, жүктемеден 2 сағаттан соң – 12,6 ммоль/л. Клиникалық протоколға сәйкес, науқаста . . . пайда болған.

@ қант диабет 2 тип

@ глюкозаның толеранттылық бұзылуы

@ ашқарынға гликемияның бұзылуы

@ кездейсоқ туындаған гликемия

@ қант диабет 1 тип

~ Науқас К. 50 жаста, бойы 162 см, салмағы 101 кг, кезектегі профилактикалық байқау кезінде анықталған: глюкоза 9,9 ммоль/л (глюкометрде). Ашқарынға қайталап алынған қан анализінде глюкозы – 10,8 ммоль/л, жүктемеден 2 сағаттан соң – 13,2 ммоль/л. Клиникалық протоколға сәйкес, науқаста . . . пайда болған.

@ қант диабет 2 тип

@ глюкозаның толеранттылық бұзылуы

@ ашқарынға гликемияның бұзылуы

@ кездейсоқ туындаған гликемия

@ қант диабет 1 тип

~ Науқас О. 45 жаста, шағымы: бет аймағының аяқ сүйектерінің іріленуі, ұзаққа созылған бас ауру, түнгі апноэ. Аурудың біріншілік симптомдары дамығанына 5 жыл өткен. Объективті: Мұрынның іріленуі, ерін, тіл,

ОҢТҮСТІК ҚАЗАҚСТАН MEDISINA AKADEMIASY «Оңтүстік Қазақстан медицина академиясы» АҚ	 SKMA -1979-	SOUTH KAZAKHSTAN MEDICAL ACADEMY АО «Южно-Казахстанская медицинская академия»
«Ішкі аурулар пропедевтикасы» кафедрасы		044 – 47 / 11 ()
«Ішкі аурулар пропедевтикасы-2» пәні бойынша бақылау-өлшеу құралдары, бағдарламаның аралық бақылауға арналған сұрақтары		60 беттің 11 беті

терінің қалыңдауы, қас асты доғасының ұлғаюы, төменгі жақтың ұлғаюы, тіс аралықтың кеңеюі, аяқ қол ұштарының ұлғаюы. АҚ 160/90 мм.сб. Мүмкін болатын диагноз:

@ гигантизм
 @ акромегалия
 @ гипофиздің спорадикалық ісігі
 @ жұтқыншақ сақинасының ісігі
 @ сфеноидальді синустың ісігі
 ~ Науқас 42 жаста, терапевтке келесі шағымдармен қаралды: жалпы әлсіздік, тері қабаттарының айқын құрғауы, шаштың түсуі, есте сақтаудың төмендеуі, даусының өзгеруі, ұйқышылдық. Жалпы қарауда: адинамиялы, терісі құрғақ, кейде қышу аралас. Беті көмескі тартқан, қол аяқтары ісінулі, жүрек тондары анық, ритм ырғақты. АҚ 80/50 мм.сб. Пульс – 50 минутына. Болжам диагноз:

@ Гипотиреоз
 @ Бауыр циррозы
 @ Жүрек жеткіліксіздігі
 @ Семіздік
 @ Гипертиреоз
 ~ Әйел 50 жаста жиі тамақтанады (артық салмақ) жоғары дәрежелі гликемия анықталды. Гликемия - 6,9 и 7,2 ммоль/л аш қарынға. БКтимал диагноз:

@ Қант диабеті 2 тип
 @ Қант диабеті 1 тип
 @ Семіздік
 @ Аш қарынға глюкоза алмасуының бұзылуы
 @ Туа пайда болған қант диабеті
 ~ Дәрігерге 35 жастағы науқас келді.

Шағымы:жансыздану, аяқ саусақтарының ұйып қалуы. Суық сумен контакт болған соң айқын білінетін қол саусақтарының бозаруы, біртіндеп көкшіл түске енуі байқалады. Бұрын синдром Рейно анықталған және жүйелі склеродермияға күдік болған. Клиникалық протоколға сәйкес диагнозды нақтылауға көмектеседі:
 @ саусақтардағы терінің қалыңдауы
 @ беттегі эритема
 @ майда тамырлардың деформациясы
 @ интерстициальды нефрит белгілері
 @ аяқ қол ұштарының ұйып қалуы
 ~ Науқас 52-жаста, 2 жылдан бері тізе буыны ауырсынады, жарты сағатқа дейін созылатын таңертеңгілік құрысулар. Объективті: тізе буыны деформацияланған, периартикулярлы тіннің тығыздалуы, жеңіл гипертермия, пальпаторлы крепитация. Клиникалық протоколға сәйкес негізгі диагностикалық зерттеулер:

@ тізе буынының рентгенографиясы
 @ денситометрия
 @ тізе буынының пункциясы
 @ тізе буынының МРТ
 @ артроскопия
 ~ 52-жастағы науқастың шағымы: саусақтардың фаланга аралық буындарында қозғалыстың шектелуі. Жалпы қарауда: дистальды фаланга аралық буындарда түйіндердің пайда болуы, өлшемі 0,5 см дейін,

пальпация кезінде аздап ауырсынады.Буындар аздапдеформациялаған, қозғалысы шектелген. Рентгенографияда сүйек буындарында тарылу байқалады.(остеосклероз). Болжам диагноз:

@ Остеоартроз
 @ Ревматоидты артрит
 @ Реактивты артрит
 @ Псориадикалық артрит
 @ Подагра
 ~ Науқас 3. 65 жаста. Шағымы: оң тізе буынының ауырсынуы, қимыл қозғалыстың шектелуі. Рентгенограммада оң тізе буынында анықталады: буындық беттің тарылуы, субхондральды склероз, тығыздалу, бұдырлы, тегіс емес. Болжам диагноз:
 @ Остеоартроз
 @ Артропатия
 @ Ревматоидты артрит
 @ Анкилоз
 @ Созылмалы артрит

~ Науқас 52 жаста оң жақ қабырға астына ауырсынуға, әлсіздікке,жүрек айнуға, түнде ұйқының болмауына ,күндіз ұйқышылдыққа, іштің үлкеюіне, оң жақ қабырға астындағы ауырсынуға шағымданады. Майлы және ащы тағам жегеннен кейін сұйық кіші дәретке жиі шығады. Бауыр шекарасы 6 см қабырға доғасынан шығыңқы, тығыз, пальпацияда ауырсынады. Көкбауыр пальпацияланбайды, өлшемі 10x12 см. Перкуссияда - төменгі іш қуысы тұйықталған. Болжам диагноз:

@ Бауыр циррозы, декомпенсация сатысы
 @ Бауыр циррозы, компенсации сатысы
 @ Бауыр циррозы, субкомпенсация сатысы
 @ Аутоиммунды гепатит 1 тип
 @ Аутоиммунды гепатит 2 тип
 ~ 18 жасар келіншекте эмоциональды күйзелістен кейін дисфагия, кеудедегі талма сезімі пайда болған. Қобалжығаннан, шаршағаннан дисфагия пайда болған. Тәбет сақталған,салмақ тастамаған.Физикальды тексергенде патология анықталмаған. Дисфагияның пайда болуына алып келетін себебі:
 @ эзофагоспазм
 @ өңеш ісігі
 @ өңештің пептикалық жарасы
 @диафрагманың өңеш өсіндісінің аксиальды грыжасы.
 @өңештің герпетикалық зақымдануы

~ Дәрігерге 35 жастағы науқас кеуде клеткасының оң жақ жарты бөлігіндегі үздіксіз ауруға, қыжылдауға,ауыздағы жағымсыз иіске шағымданды.Соңғы айларда дисфагия пайда болған. Өкпе қабынуымен жиі ауырады. Осы жағдайда болжауға болады:

@ асқазан дивертикуласы
 @ асқазан варикозды веналарының кеңеюі
 @ өңештік –бронхиальды жылан көз
 @ өңеш стенозы
 @ өңеш ахалазиясы
 ~ Ер кісі 26 жаста,дәрігерге келесі шағымдармен келді: тамақтан кейін 1-1,5 сағаттан соң пайда болатын эпигастрии аймағында ауырсынуға, кекіруге,

ОҢТҮСТІК ҚАЗАҚСТАН MEDISINA AKADEMIASY «Оңтүстік Қазақстан медицина академиясы» АҚ	 SOUTH KAZAKHSTAN MEDICAL ACADEMY АО «Южно-Казахстанская медицинская академия»
«Ішкі аурулар пропедевтикасы» кафедрасы	044 – 47 / 11 ()
«Ішкі аурулар пропедевтикасы-2» пәні бойынша бақылау-өлшеу құралдары, бағдарламаның аралық бақылауға арналған сұрақтары	60 беттің 12 беті

қыжылдауға. Қарағанда : тілі ылғалды, ақ жабындымен жабылған, іші жұмсақ, эпигастрий аймағында әлсіз ауырсыну. ФГДС –те асқазанда кілегейлі диффузды гиперемия, асқазанда 0,5 өлшемінде антральды кілегейлі қабатында. Сіздің болжам диагнозыңыз:

@ Созылмалы атрофиялық емес жаралы гастрит
 @ Созылмалы атрофиялық гастрит
 @ Асқазан ойық жарасы
 @ Рефлюкс-гастрит
 @ Функционалды жаралы емес диспепсиясы
 ~ Науқас 28 науқас тамақтан кейін 1,5-2 сағаттан соң, эпигастрий аймағында ауырсынуға, ауамен кекіруге шағымданады. ЭФГДС : асқазанның пилорикалық және антральды бөлімінде кілегейлі гипериммерленген. Сіздің диагностикалық тактикаңыз:

@ helicobacter pylori тексеру
 @ хромоэндоскопия
 @ асқазан рентгені
 @ асқазанішілік рН - метрия
 @ электрокардиографиялық әдіс

~ Науқас 34 жаста 2 аптадан бері жедел дизентерия болған. Қазіргі уақытта тамақтан кейін 5-7 сағатта соң күшейетін іштің төменгі бөлімінде шаншып ауру. Сүтті тағамдар қолданғаннан кейін, іш өту. Диагностикалық зерттеу әдісі:

@ копрограмма
 @ жасырын қанға анализ
 @ колоноскопия
 @ кеуде қуысы ағзаларының УДЗ
 @ ішекті рентгенологиялық зерттеу

~ Науқаста гепатоспленомегалия, асцитпен биохимиялық анализінде қалдық азот пен мочевинаның көбеюі, несепте индол, скатол мен фенолдың жоғарылауы. Бар. Клиникалық симптомға сәйкес . . . синдромды ойлауға болады:

@ бауыр клеткалық жеткіліксіздік
 @ цитоллиз
 @ холестаз
 @ мезенхималық қабыну

@ бауыр қанайналымының шунтирлеуі
 ~ Учаскелік дәрігерге 37 жастағы Журавлев М., деген науқас оң жақ іштің жоғарғы бөлігінің ауыруына, қызбаға, сарғаюға, артериальды гипотензияға, тежелуге шағымданды. Бұлар тән:

@ жедел холангитке
 @ жедел холециститке
 @ жедел аппендицитке
 @ жедел панкреатитке
 @ жедел пиелонефритке

~ Науқас 36 жаста, майлы және кептірілген тамақтан соң сол жақ қабырға тұсының тұйық ауру сезіміне, құсудан соң жеңілденуіне шағымданады. Нәіс массасы жылтыр, жағымсыз иісті. 8 жылдан бері ауырады, кезекті асқинулар 5-6 күндей алкоголь қабылдаудан соң. Объективті: арық бітімді, тері бозғылт, құрғақ. Тілі ақ жабындымен қапталған. Іші аздап кепкен, Шоффар, Губергриц-Скульский зонасы, Дежардена, Мейо-Робсон нүктелерінде ауырсынулы. Болжам диагноз:

@ созылмалы панкреатит асқинумен
 @ созылмалы холецистит асқинумен
 @ жедел панкреатит
 @ асқазан жарасының ұйқы безінің басына пенетрациясы

@ жедел ішек тітіркенісі
 ~ 27 жастағы науқас қабылдау бөліміне жедел іштің ауру сезімімен 1 сағат бұрын түсті. Құсу, үлкен дәрет болмаған. Объективті: эпигастрий бұлшықетінің дефансы, перкуссияда бауырдың тұйықталуы жоқ. Клиникалық симптомға сәйкес сіздің болжам диагнозыңыз:

@ асқазан жарасының перфорациясы
 @ асқызын жарасының пенетрациясы
 @ асқазаннан қан кету
 @ жедел холецистит
 @ жедел панкреатит

~ Науқас Н 46 жаста, кеуде тұсының ауру сезіміне, жаурын арасына иррадиациясымен, жатқан кезде күшеюіне, қышқыл кекіруіне шағымданады.

Диагнозды нақтылау үшін сіздің іс- әрекетіңіз:

@ эзофагогастродуоденоскопия
 @ 24-сағаттық рН-метрия
 @ өңешішілік манометрия
 @ кеуде қуысы ағзаларының УДЗ
 @ протондық помпа ингибиторымен тест


~ Ер адам 53 жаста ішінің жоғарғы бөлігінің ауру сезіміне, жиі үлкен дәреттің болуымен ауруханаға түсті. Анамнезінде: кешкі қонақта көп тамақтанумен бірге үлкен мөлшерде алкоголь қабылдаған. Капрологияда: бүлінбеген бұлшықет талшықтары көп көлемде, көптеген бейтарап майлар, крахмал. Барынша ықтимал диагноз:

@ созылмалы панкреатит
 @ созылмалы энтероколит
 @ созылмалы гастрит
 @ созылмалы холецистит
 @ ішектің созылмалы синдромы

~ 42 жастағы науқас іш ауру ұстамасына, жиі сол жақ қабырға доғасына, аздаған сарғаюымен ауруханаға түсті. Анамнезінде 5 жыл бұрын өт тас ауруына операция жасалған. Объективті: жағдайы орташа ауырлықта, тері жабындылары аздап сарғайған. Ішінің пальпациясында сол жақ қабырға доғасында, Шоффар мен Губергриц зонасында ауырсынады. Сіздің болжам диагнозыңыз:

@ созылмалы панкреатит
 @ созылмалы холангит
 @ жара аурауы
 @ созылмалы гастрит
 @ созылмалы гепатит

~ Кондиционермен жабдықталған үлкен қонақ үйдің қызметкерінің температурасы жылдам 40⁰ С-қа дейін көтерілді, суық тер, қақырықты жөтел, қан аралас қақырық, демалғанда кеуде торы тұсындағы ауырсыну, миалгия, жүрек айну, іш өту байқалды. Рентгенография кезінде екі өкпеде де инфильтративті өзгерістер көрінді. Бірнеше күн бұрын қызметкер пневмониямен

ОҢТҮСТІК ҚАЗАҚСТАН MEDISINA AKADEMIASY «Оңтүстік Қазақстан медицина академиясы» АҚ	 SKMA -1979-	SOUTH KAZAKHSTAN MEDICAL ACADEMY АО «Южно-Казахстанская медицинская академия»
«Ішкі аурулар пропедевтикасы» кафедрасы		044 – 47 / 11 ()
«Ішкі аурулар пропедевтикасы-2» пәні бойынша бақылау-өлшеу құралдары, бағдарламаның аралық бақылауға арналған сұрақтары		60 беттің 13 беті

ауруханаға жеткізілген. Пневмонияның себебі . . . болуы мүмкін.

- @ легионелла
- @ клебсиелла
- @ пневмония микоплазмасы
- @ Пфайффер таяқшасы
- @ алтын түсті стафилококк

~ 55 жастағы емделушіде физикалық жүктемемен нақты байланысы жоқ, бірақ нитроглицерин қабылдағаннан кейін өтетін жүрек аймағында ауырсыну пайда болды. Ол сондай-ақ аяқ тамырларының варикозды кеңейінен зардап шегеді. Оның АҚ 160/90 мм дейін жоғарылауы бар.ЭКГ-да 12 стандартты бөліктерде ерекше өзгерістер жоқ.

Ең ықтимал диагностикалық тексеру- бұл

- @ тәуліктік мониторинг
- @ велоэргометрия
- @ обзидонмен сынама
- @ коронароангиография
- @ қандағы ферменттер деңгейін анықтау

~ Жедел жәрдем арқылы 64 жасар науқас ауыр екі жақты пневмониямен шағымданды. Дене температурасының күрт төмендеуі, бірден әлсіздіктің дамуы,талып қалу, бас айналу,құлақта шудың естілуі, жүрек айнуы,лоқсу. Науқас түрінің бозаруы, акроцианоздың көрінуі, суық тер шығуы, тахикардия, жіп тәрізді пульс, жүрек тонының естілмеуі, АҚ төмендеуі. Жағдайының бірден ауырлауының себебі:

- @ токсико- инфекциялық шок
- @сепсис
- @кардиогенді шок
- @өкпе артериясындағы тромбоэмболия
- @жедел респираторлы дистресс- синдромы

~ Науқас И.36 жаста ӨСОБ пен ауырады. Ошақты туберкулез ауруымен стационарда ем алуда. Клиникалық ем алудан кейін соңғы 3 күн бойы дене қызуы 38 градус, продуктивті емес жөтелдің дамуы. Науқастың жағдайының нашарлауын нақтылау үшін тағайындалатын тексеру әдістері:

- @сезімтал микрофлораға қақырықты егу
- @компьютерлік спирография
- @брашбиопсия
- @бронхоскопия
- @ туберкулиндік сынама

~ 19 жастағы науқас 2 күн бұрын ЖПДге дене қызуының 37,2-37,8 болуымен, құрғақ жөтел, тұмау болғанымен шағымданды.мазаламайтын Ылғалды жөтел, жүрек соғуы мин 100рет, тыныс алу мин 28рет. Перкуссия кезінде өкпе дыбысынң қысқаруы. Тыныс алуы ауыр, екі жағынанда базальды бөлімдерінде құрғақ сырнай тәрізді шуыл, сонымен қатар ылғалды ортакалиберлі қақырық болды. Сіздің диагнозыңыз:

- @необструкторлы бронхит
- @пневмония
- @ларинготрахеит
- @бронх астмасы
- @ туберкулез

~ 47 жасар науқас учаскелік дәрігерге соңғы аптада периодтық тыныс жетіспеушілігімен шағымданды. 2005 жылдан жатыр миомасы бойынша тіркеуде тұрады. Тыныс алудың әлсіреуі, тыныс алу мин 2брет, жүрек соғуы мин 8брет, АҚ 120/80 мм.сб. сіздің диагнозыңыз:

- @пневмония
- @бронх астмасы
- @өкпелік артериядағы тромбоэмболия
- @нейроциркулярлы дистония
- @жедел обструктивті бронхит

~ 55жасар науқас қысылуы, дем алудың қиндалуы, қиын ажырамалы қақырықтың шығуы.аптасына 2-3 рет қысылудың қайталануы. Қарау нәтижесінде: «барабан таяқшасы», және «сағат әйнегі» симптомының оң болуы, бочка тәрізді кеуде жасушаларының көрінуі. Перкуссия кезінде өкпенің қорап тәрізді дыбыс беруі. Аускультация кезінде- везикулалық тыныс алудың әлсізденуі. Науқастың патологиясы:

- @өкпенің эмфиземасы
- @пневмония
- @пневмоторакс
- @жедел бронхит
- @созылмалы бронхит

~ Жүректің созылмалы ревматикалық ауруымен «Д» есепте тұратын науқастың қос жармалы қақпақшаның стенозы, ЖК ФК II (NYHA), физикалық жаттығудан кейін тыныс жетіспеушілігі, қақырықты жөтел және психомоторлы қозудың пайда болды. Ортопноз, тыныс жиілігі мин 33 рет, пульс мин 120 рет, АҚ 110/70 мм.сб. Науқаста пайда болған асқыну:

- @ жедел сол жақ қарыншаның жетіспеушілігі, өкпенің ісінуі
- @ бронхобструктивті синдромы
- @ жедел сол жақ қарыншалық жетіспеушілігі, жүрек демікпесі
- @ ангиноздық статус
- @ нозокомиальдық пневмония

~ 29 жастағы науқас дем жетіспей қысылуына шағымданады, дем шығарудың қақырықпен қомылып қиындауына шағымданды. Бұл симптомдар түнде басталады. Қалпы: еріксіз қалыпта, үстелдің шетін қолымен ұстап тұр. Демалауы қиын және сырыл естіледі, мин 26 рет демалады, перкуссия кезінде қорап сияқты естіледі. Аускультация кезінде бүкіл аймақта сырыл естіледі. Бұл синдромның жетекші ерекшелігі:

- @бронхиальді өткізгіштігінің бұзылуы синдромы (қайтымды тыныс жетіспеушілігі)
- @өкпе тінінің индукциялық синдромы (өкпенің төменгі бөлімдеріне окшаулануымен)
- @өкпе диссеминациясы (ретикулярлық, базальды бөлімдерінен басталады)
- @бронх өткізгіштігінің бұзылуы синдромы (асқынудың жиілеуі)
- @бронх өткізгіштігінің бұзылуы синдромы (қысылу, созылмалы инфекцияның асқынуы)

~ Науқас Иванов С.,27 жаста,созылмалы обструктивті бронхитпен «Д»есепте тұрады, науқаста тыныштықтағы

OÑTÛSTIK QAZAQSTAN MEDISINA AKADEMIASY «Оңтүстік Қазақстан медицина академиясы» АҚ	 SOUTH KAZAKHSTAN MEDICAL ACADEMY АО «Южно-Казахстанская медицинская академия»
«Ішкі аурулар пропедевтикасы» кафедрасы	044 – 47 / 11 ()
«Ішкі аурулар пропедевтикасы-2» пәні бойынша бақылау-өлшеу құралдары, бағдарламаның аралық бақылауға арналған сұрақтары	60 беттің 14 беті

демікпе, диффузды цианоз, бауырдың ұлғаюы, аяқтағы ісінулер бар. Сіздің шешіміңіз:

@декомпенсацияланған өкпелік жүрек
 @1 дәрежелі тыныс алу жеткіліксіздігі
 @2 дәрежелі тыныс алу жеткіліксіздігі
 @жедел сол жақ қарыншалық жеткіліксіздік
 @компенсацияланған өкпелік жүрек
 ~ Науқас Базарбаев 28 жаста созылмалы бронхитпен Д есепте тұрады. Өкпе артериясы тромбоэмболиясының туындауында маңызды рөл атқарады:
 @жіші қан айналым шеңберіндегі гемодинамика бұзылысы
 @полициитемия (екіншілік эритроцитоз)және қан ұюының жоғарылауы
 @тыныс алу жеткіліксіздігі және гипоксия
 @үлкен қан айналым шеңберіндегі гемодинамика бұзылысы
 @аяқ веналарының варикозды кеңеюі
 ~ Науқаста физикалық белсенділіктен кейін енгіту ұстамасы пайда болды, содан кейін тұншығу, көбік қызғылт қақырықты шығару арқылы жөтел пайда болды. Тексеру кезінде: өкпеде екі жағынан ылғалды әр түрлі сырыл, жыбыр аритмиясы, бауырдың ұлғаюы, төменгі аяқтардағы ісіну. Бұл белгілер тән:
 @ жедел сол жақ қарыншалық жеткіліксіздік
 @ өкпе артериясының эмболиясы
 @ бронх демікпесінің ұстамасы
 @ спонтанды пневмоторакс
 @ инфаркт пневмониясы
 ~ Жасөспірім 15 жаста, дәрігерге келесі шағымдармен қаралды: жөтел 200 мл шырышты іріңді қақырықпен бірге, қан қақыру, дене температурасының 38,2 С дейін жоғарылауы, мазасыздық, енгіту. Балалық шағында жиі жөтел мазалаған. Соңғы 5 жыл ішінде – әр жыл сайын өршу байқалады. Ең алдымен науқаста жоққа шығару керек:
 @ туберкулез
 @ өкпенің созылмалы абсцесі
 @ пневмония
 @ өкпе поликистозы
 @ бронхоэктазиялық ауру
 ~ Ер адам 28 жаста. Шағымы: дене температурасының 38°С дейін жоғарылауы, жөтел шырышты қақырықпен аралас, әлсіздік. Ауруының дамуын суықтаумен байланыстырады. Объективті: өкпеде қатаң тыныс, сырыл жоқ. Зерттеуде: лейкоцит - 7,5 мың, ЭТЖ - 20 мм/с. Мүмкін болатын диагноз:
 @ жедел бронхит
 @ жедел ринофарингит
 @ созылмалы бронхит, өршуі
 @ ауруханадан тыс бөліктік пневмония
 @ өкпенің созылмалы обструктивті ауруы, жеңіл дәрежесі, өршу
 ~ Науқас А. 38 жаста, шағымдары: жөтел, соңғы 2 жылда мезгіл-мезгілімен шырышты іріңді қақырық бөлу. 15 жылдан бері темекі шегеді. Соңғы 3 айда жүгіру кезінде және 3 қабатқа көтерілген кезде экспираторлы енгіту дамыды. Аускультацияда: қатаң

тыныс, құрғақ сырыл. Тиффно индексі 55%. Болжам диагноз:

@ Өкпенің созылмалы обструктивті ауруы
 @ Қалталы плеврит
 @ Ошақты пневмония
 @ Өкпе саркоидозы
 @ Бронхты астма
 ~ Ер адам 66 жаста шағымдары: шырышты іріңді қақырық аралас жөтел, енгіту, дене температурасының жоғарылауы . Анамнезінде – жиі ЖРВИ. Объективті: гиперстеник, өңі сұр, мұрын ерін үшбұрышының цианозы, тырнақтары «сағат әйнегі», тізенің пастозы. Аускультацияда– қатаң тыныс, тыныс шығаруының қысқаруы, жайылмалы құрғақ сырылдар. Мүмкін болатын диагноз.
 @ ӨСОБ, бронхиалды тип
 @ Бронхиальды астма, ауыр ағымды
 @ Созылмалы обструктивті бронхит
 @ ӨСОБ, эмфизематозды тип
 @ Өкпе туберкулезі
 ~ Бронхоэктазиялық аурумен сырқаттанатын науқаста күшті жөтелден соң кеуде сарайының оң жағында ауырсыну және енгіту пайда болды. Жалпы қарауда: кеуденің оң жақ бөлігі тыныс алу актісінен қалыңқы және қабырға аралықтың ісінуі; перкуторлы - тимпанит. Науқаста асқыну . . . пайда болды.
 @ пневмоторакс
 @ өкпе ателектазы
 @ өкпе инфаркты
 @ өкпе эмфиземасы
 @ экссудатты плеврит
 ~ 75 жасар Ф. Есімді науқаста бірнеше ай бұрын миокард инфарктысын өткізуіне байланысты, енгікпе, әлсіздік, тізе және табан ісінуі пайда болған. Өкпедегі төмендегі бөлімдерде ылғалды сырылдар естіледі. Қан анализінде – Нb - 155 г/л. ЭКГ-да синусты тахикардия және жүректің алдыңғы қабырғасының және пердесінің тыртықталған өзгерістері. Науқаста дамуы мүмкін:
 @ іркілдеген жүрек жеткіліксіздігі
 @ ошақты пневмония
 @ өткір жүрек жеткіліксіздігі
 @ өкпелік артерияның тромбоэмболиясы
 @ миокардиодистрофия
 ~ 63 жастағы ер адам жиі кеуде және омыртқа бойымен толқын тәрізді ауырсынуға шағымданады. Қол және аяқтағы пульстің асимметриясы, қолқа үстіндегі систолалық шу, гипотония анықталған. Диагностды верификациялауға мүмкіндік беретін зерттеу әдісі:
 @ аортография
 @ эхокардиография
 @ электрокардиография
 @ вентрикулография
 @ коронарография
 ~ Әйел адам 75 жаста, 1 сағат бұрын басталған кеуденің қатты ауырсынуына шағымдануда. ЭКГ-да элевация STV1-V6. Стационарға түскенде жедел коронарлы синдром диагнозы қойылған. Ең бірінші науқас өтуге тиісті:

ОҢТҮСТІК ҚАЗАҚСТАН MEDISINA AKADEMIASY «Оңтүстік Қазақстан медицина академиясы» АҚ	 SOUTH KAZAKHSTAN MEDICAL ACADEMY АО «Южно-Казахстанская медицинская академия»
«Ішкі аурулар пропедевтикасы» кафедрасы	044 – 47 / 11 ()
«Ішкі аурулар пропедевтикасы-2» пәні бойынша бақылау-өлшеу құралдары, бағдарламаның аралық бақылауға арналған сұрақтары	60 беттің 15 беті

@ коронароангиография
 @ сцинтиграфия
 @ велоэргометрия
 @ эхокардиография
 @ холтеровскінің мониторлық ЭКГ-сы
 ~ 57 жастағы ер адам соңғы екі жыл ішінде қан қысымы жоғарылайтына байланысты клиникада тексеруден өтеді. Осы науқаста жүректің сол жақ қарыншасының гипертрофиясын диагностикалауда қолжетімді және ақпараттық әдісін көрсетіңіз:

- @ эхокардиография
- @ сцинтиграфия
- @ рентгенография
- @ велоэргометрия
- @ венрикулография

~ Ер адам 57 жаста, жүрек аймағының қатты ауырсынуына, физикалық жүктеме кезіндегі ентікпеге, бас ауруына, бастағы шуга шағымданды. Ауру тарихынан: асқазан ойық жарасымен зардап шегеді, шаштың ерте ағаруы, темекі шегеді. Қарау кезінде: жоғары тамақтану. Бұл жағдай . . . негізделген.

@ жүрек, бас миы қан тамырларының атеросклерозымен

- @ кеуде омыртқа бөлімінің остеохондрозымен
- @ созылмалы холециститтің асқынуы
- @ асқазан ойық жарасының асқынуы
- @ қабырғааралық невралгия

~ Әйел 35 жаста, ревматикалық жүрек кемістігімен зардап шегуде, ентікпеге, жүрек соққысына, аяқтағы ісінуге шағымданды. Қарау кезінде өкпедегі іркілдеген өзгерістер анықталды, гепатомегалиялар және ісінулер. Сол жақ қарыншаның қызметін бағалау үшін науқасқа . . . істеу керек.

- @ эхокардиография
- @ велоэргометрия
- @ электрокардиография
- @ коронароангиография

@ Холтер бойынша ЭКГ мониторинг

~ Науқас Р, 55 жаста, кеуде арты ауруына және сол қолмен сол жауырынның таралуына шағымданады. Қарау кезінде: жүрек тондарының шусыз болуына, үйреншікті тахикардия байқалады. АҚ-110/70 мм.с.б.. ЭКГ-да STV2-V4 сегменті элевацияланған. Осы патологияны көбірек анықтауға . . . әдіс негізделген.

- @ коронарография
- @ өңешішілік электростимуляция
- @ венрикулография
- @ миокард сцинтиграфиясы
- @ позитронды-эмиссионды томография

~ Науқасты физикалық қарау кезінде: ентікпе, тұншығу ұстамалары, физикалық жүктемеге төменгі шыдамдылық, инфантилизм. Физикалық дамудың кідірісі, жүректің систолалық шуы көбінесе . . . байқалады.

- @ туа біткен жүрек кемістігінде
- @ өкпе эмфиземасында
- @ бронх демікпесінде
- @ жүре пайда болған жүрек кемістігінде

@ өкпе- бронх жүйесінің туа біткен ақауларында
 ~ Әйел 78 жаста, бір баспалдақтан көтерілгенде кеудедегі қатты ауырсыну сезімдеріне, жүрек аймағының шалыс соғуын және бас айналуын байқайды. Жүрек инфарктын өткізген. Объективті көрсеткіштер: өкпелерінде іркілген ылғалды сырылдар. ЖСЖ- 106 соққы минутына, АҚ-170/100 мм. с.б. Созылмалы қан айналымның жеткіліксіздігі жайлы . . . баяндайды.

@ іркілген ылғалды сырылдар

- @ АҚ жоғарылауы
- @ бастың айналуы
- @ жүрек аймағының шалыс соғуы
- @ кеудедегі қатты ауырсынулар

~ Науқас 27 жаста, кардиологиялық бөлімшеге жүрек соғысының ұстамасымен және кеуде қысымының сөзілуімен, сананың жоғалуымен түсті. Объективті көрсеткіштер: астеникалық дене бітімді, жүрек тондары кішкене бәсеңдеген, ритм дұрыс ЖСЖ- 88 соққы минутына, АҚ- 90/60 мм. с.б. ЭКГ-да STV2-V3 сегментінің элевациясы. Тропонин Т өзгермеген. Диагнозды нақтылауға арналған ақпараттық әдіс:

- @ тәуліктік мониторлық ЭКГ
- @ эхокардиография
- @ венрикулография
- @ коронароангиография
- @ велоэргометрия

~ 19 жастағы жас жігіт фарингиттің жиі пайда болуына, ентігуге буын ауруына және жүрек қағуына шағымданады. Тексеру кезінде: жүрек тондары қатты, жүректің ұшында систолалық шу естіледі. Науқасқа өткізу керек:

- @ эхокардиографияны
- @ фонокардиографияны
- @ электрокардиографияны
- @ буын рентгенографияны
- @ жүрек тамырларының ангиографияны

~ 55 жастағы науқаста физикалық жүктемемен нақты байланысы жоқ кеуде тұсындағы қысып ауырсыну пайда болды, бірақ нитроглицерин қабылдағанда басылады. Бұл науқаста аяқтың төменгі бөлігінде веналарының варикозы бар. АҚ-ның 160/90 мм с б дейін артуы болады. ЭКГ-да спецификалық өзгерістер жоқ. Клиникалық протоколға сәйкес, диагностикалық зерттеу . . . тағайындалады.

- @ ЭКГ-да тәуліктік мониторинг
- @ велоэргометрия
- @ обзиданмен сынама жасау
- @ коронароангиография
- @ қандағы фермент деңгейін анықтау

~ 54 жастағы науқаста өткір әлсіздік, кеуде қуысының қысылуы, тұншығу, суық тер, жіп тәрізді пульс, науқаста гипотония, пенициллинмен ем қабылдаған . . .

- @ өкпе артериялары тармақтарының тромбоэмболиясы
- @ анафилактикалық шок
- @ жедел сол жақ қарыншалық жеткіліксіздіктің белгілері (өкпе ісінуі)
- @ бүйрек эклампсиясының белгілері
- @ оң қарыншалық жеткіліксіздік белгілері

ОҢТҮСТІК ҚАЗАҚСТАН MEDISINA AKADEMIASY «Оңтүстік Қазақстан медицина академиясы» АҚ	 SKMA -1979-	SOUTH KAZAKHSTAN MEDICAL ACADEMY АО «Южно-Казахстанская медицинская академия»
«Ішкі аурулар пропедевтикасы» кафедрасы		044 – 47 / 11 ()
«Ішкі аурулар пропедевтикасы-2» пәні бойынша бақылау-өлшеу құралдары, бағдарламаның аралық бақылауға арналған сұрақтары		60 беттің 16 беті

~ 35 жастағы Н. Иманғалиев қалалық аурухананың қабылдау бөліміне кенеттен енгізу, тұншығу, жөтел, қан түкіру, ЭКГ шағымдарымен келіп түсті -бұл. . . .

@ жедел сол жақ қарыншалық жеткіліксіздіктің белгілері (өкпе ісінуі)

@ өкпе артериялары тармақтарының тромбозмболиясы

@ бронх демікпесімен байланысты тыныс алу жеткіліксіздігінің көріністері

@ феохромоцитома кезіндегі симптоматикалық артериялық гипертензияның көрінісі

@ бүйрек эклампсиясының белгілері

~ Науқаста өткір бас ауруы, әлсіздік, жүрек соғысы, жүрек айну, құсу, көз алдында шыбындар бар - бұл

@ гипертония кезіндегі криз

@ жедел сол жақ қарыншалық жеткіліксіздіктің белгілері (өкпе ісінуі)

@ бүйрек эклампсиясының белгілері

@ бүйрек артериялық гипертензиясының белгілері

@ феохромоцитома кезіндегі симптоматикалық артериялық гипертензияның көріністері

~ Науқаста 30 минуттан астам уақытқа созылатын, әлсіздікпен, суық термен бірге жүретін, есірткімен тоқтатылатын жедел кеуде қуысының қысатын ауыруы бар. Клиника тән

@ жедел миокард инфарктісі

@ миокардит

@ стенокардия

@ өкпе артериясы тармақтарының тромбозмболиясы:

@ эзофагит

~ Науқаста физикалық жүктеме кезінде пайда болатын, солға қарай таралатын, нитроглицерин қабылдаумен тоқтатылатын қысылу сипатындағы кеуде ауыруы тән

@ стенокардия

@ жедел миокард инфарктісі

@ өкпе артериясы тармақтарының тромбозмболиясы:

@ эзофагит

@ перикардит

~ 40 жастағы науқаста ЖИА-ға күдік болған кезде, тыныштық күйіндегі ЭКГ-өзгеріссіз. Сіздің жүргізу тактикаңыз:

@ дене жүктемесі бар сынама (ВЭМ)

@ поликардиография

@ Эхокардиография

@ технециймен миокард скintiграфиясы

@ кеуде қуысының рентгенограммасы

~ 60 жастағы науқас артериялық гипертензиясы бар болғандықтан, ұзақ уақыт бойы бақылауда тұр.

Антигипертензиялық препараттарды жүйелі түрде қабылдамаған. Соңғы аптада жағдайы нашарлады. Жүрек тондары төмендеген. 1 минутта ЖЖЖ 88 рет. АҚ 150/85мм с б. Науқастың диагнозы:

@ Артериалды гипертензия, I дәреже

@ Артериалды гипертензия, II дәреже

@ Шектелген систолалық артериалды гипертензия

@ Шектелген диастолалық артериалды гипертензия

@ Артериалды гипертензия, III дәреже

~ 59 жастағы науқас артериялық гипертензиясы бар болғандықтан, ұзақ уақыт бойы бақылауда тұр.

Антигипертензиялық препараттарды жүйелі түрде қабылдамаған. Соңғы аптада жағдайы нашарлады. Жүрек тондары төмендеген. 1 минутта ЖЖЖ 91 рет АҚ 190/110 мм с б. Науқастың диагнозы:

@ Артериалды гипертензия, III дәреже

@ Артериалды гипертензия, I дәреже

@ Шектелген систолалық артериалды гипертензия

@ Шектелген диастолалық артериалды гипертензия

@ Артериалды гипертензия, II дәреже

~ Науқас 62 жаста, бас ауыруына және өткен жылдан бері басталған сирек бас айналумен шағымданады. Бас ауыры басталған кезде бірнеше рет АҚ 170/100мм сын.бағ дейін көтерілді. Науқастың анасы 57 жасында артериалды гипертензиядан болған инсульттен қайтыс болды. Науқаста артық салмақ, көп шегеді, майлы тағамдар мен ішімдіктерді жақсы қабылдайды.

Науқастың алдын-ала диагнозы:

@ Артериалды гипертензия II дәреже, III қауіп

@ Артериалды гипертензия I дәреже, III қауіп

@ Артериалды гипертензия II, IV қауіп

@ Артериалды гипертензия III дәреже дәреже, III қауіп

@ Артериалды гипертензия III дәреже, IV қауіп

~ Науқас 35 жаста, 3 сағат бойы жалғасқан кеуде тұсындағы сығылумен сипатталатын ауырсынуға шағымданды. Ауырсыну жұмыстағы эмоционалды стресстен басталды және 2апта бойы сақталды. ЖСЖ минутына 82рет, АҚ 130/80 мм сын.бағ. Сіздің науқасқа көрсететін келесі әрекетіңіз:

@ орнында ЭКГ жасау

@ науқасты кардиологияға жатқызу

@ дәрігердің үйде бақылауы

@ анальгетик тағайындаған кейін үйге жіберу

@ қанның жалпы талдауын тағайындау

~ Науқас 32 жаста, субфебрильді температураға және кеуде тұсындағы сығылумен сипатталатын ауырсынуға шағымданды. Ауырсыну еш жерге берілмейді, отырған кезде басылады. Науқастың өзінің жағдайын суықтанумен байланыстырады. Осы ауруға тән белгілер:

@ барлық тіркеулерде ST оқшауланғандардың үстіне ауысады

@ қанда нейтрофильді лейкоцитоз

@ АСГ және ЛДГ нормада

@ қанда холестерин мөлшері көтерілген

@ жедел фаза көрсеткіштері жоғарылаған

~ Көп жылдар бойы темекі шегетін 50 жастағы науқас бүгін түнгі уақытта басталған, 2-3 сағат бойы тыныс алуына байланысты емес, мойынға берілетін кеуде тұсындағы ауырсынуға, сондай-ақ терлеу мен әлсіздікке шағымданады. Бірінші кезекте күмәндану керек:

@ Миокард инфаркты

@ Мойын остеохондрозы

@ Спонтанды пневмоторакс

@ Өкпелік жүрек

@ Өкпе инфаркты

ОҢТҮСТІК ҚАЗАҚСТАН MEDISINA AKADEMIASY «Оңтүстік Қазақстан медицина академиясы» АҚ	 SKMA -1979-	SOUTH KAZAKHSTAN MEDICAL ACADEMY АО «Южно-Казахстанская медицинская академия»
«Ішкі аурулар пропедевтикасы» кафедрасы		044 – 47 / 11 ()
«Ішкі аурулар пропедевтикасы-2» пәні бойынша бақылау-өлшеу құралдары, бағдарламаның аралық бақылауға арналған сұрақтары		60 беттің 17 беті

~ 55 жастағы науқасты кешкі асты қабылдаудан кейін 20 минут бойы жалғасқан оң жақ иықтың ауырсынуы мазалап жатыр. Бұрын бұл ауырсынулар тез жүру кезінде пайда болатын және тыныштық қалпында басылатын. Бұл ауырсыну синдромы . . . диагнозға жатады.

@ жедел миокард инфаркты

@ тұрақты стенокардиялық жүктеме

@ вазоспастикалық стенокардия

@ миокардит

@ мойын остеохондрозы

~ Науқас 37 жаста, таңғы уақытта жүргенде кеуде аймағында қысқа мерзімде қатты ауырсынумен және саусақ ұштары ұюымен шағымданады. Терең тыныс алғанда ауырсыну асқынбайды. Ауырсыну синдромы кезінде науқас жүруін азайтады. Бұл белгілер 1 ай бұрын басталды. Диагностиканың түрін таңдаңыз:

@ электрокардиография

@ жүректің радиоизотопты сканерлеу

@ коронарография

@ эхокардиография

@ кеуде торының рентгеноскопиясы

~ Ауруханаға өңеш аймағындағы ауырсынуға шағымданған науқас түсті. Өңеш аурулары бар науқастардың болжамы бойынша ең ауыр шағымына . . . кіреді.

@ дисфагия

@ құсу

@ ауырсыну

@ сілекей бөлінуі

@ кекіру

~ 48 жастағы әйел өңеш пен асқазанның ауырсынуына, іштің кебуіне, сұйық нәжісіне, соңғы 15 айда шаршағандығына шағымданады. Осы кезеңде ол 18 кг-ға салмақ жоғалтты. Дисфагияның ең қауіпті себебі:

@ өңештің ісігі

@ өңештің күйік стенозы

@ сырттан өңештің қысылуы

@ өңеш дивертикулы

@ өңеш қабынуы

~ Науқас Ф, 20 жаста, ауруханаға жөтел мен демікпеге шағымданып келді. Перкуторлы дыбыс тыныш, таза . . .

@ дыбыс толқындарының аз амплитудасында

@ кеуде қуысының айқын қалындауы кезінде

@ мүшелерде қабыну болған жағдайда

@ құрамында ауа бар ағзаларды перкуссия кезінде

@ тығыз органдардың перкуссиясы кезінде

~ Науқас Б., 37 жаста, айқын ентігу, 3 сағат бойы қиын бөлінетін тұтқыр қақырық жөтелге шағымданады. Объективті: жағдайы орташа. Мәжбүрлі қалыпта. Қиын ұзартылған дем шығару. "Дистанциялық сырылдар" естіледі. Аускультативті: өкпеде қатты тыныс алу, көп мөлшерде құрғақ және қатты сырылдар. Жүрек тондары тұйықталған, ЖСЖ 100 рет мин, АҚ 130/90 мм.с.б

Тікелей аускультацияның жетекші құндылығы:

@ дыбыстар туралы шынайы түсінік береді

@ аускультацияның басқа әдістерімен ұсталмайтын дыбыстарды тыңдауға мүмкіндік береді

@ пайдалану ыңғайлы

@ салыстырмалы үлкен ауданнан дыбыстар ұстап тұрады

@ органның моторикасы естіледі

~ Науқас Н., 35 жаста "жедел жәрдем" бригадасын шақырды. Тұншығу, күшті жөтел, тершендік, жүрек қағу, тамақтың қышуы, қорқыныш сезіміне шағымданады. Объективті: жағдайы орташа ауырлық дәрежесінде, ортопноз қалпы, беті көк-акшыл түсті.

Аускультативті: өкпеде қатты тыныс алу, барлық аймақта бойынша құрғақ ысқырық сырылдар. Жүрек тондары тұйықталған, ЖСС 108 соққы / мин, АҚ 140/90 мм с.б. Аускультация жүргізу кезінде дұрыс емес шарт:

@ бөлмедегі шу, температура

@ дәрігердің жағдайы оған ыңғайлы

@ бөлмеде тыныштық, температура 25 С

@ тыңдалатын учаске қосымша дыбыстар жасамауы керек

@ науқастың қалпы орындықта отырған

~ Науқас С., 30 жаста, медициналық пунктке ауыр жағдайда жеткізілді. Тері және шырышты қабаттары цианотикалық. Пульс 146 соққы/ мин, толуы әлсіз. Қан қысымы 90/60 мм с.б. Тыныс жиі және беткей.

Науқастың қасында болғандардың айтуынша, зардап шегуші аварияны болуы кезінде 40 минут ішінде ауа температурасы шамамен 70° С және жоғары ылғалдылықта жұмыс істеген.

Адамның дене қызуының қалыпты шамалары:

@ 36,0 – 36,6

@ 37,0 – 37,9

@ 38,0 – 38,9

@ 39,0 – 39,9

@ 40,0 – 40,9

~ Науқаста біртіндеп өсе отырып, тыныс алудың тоқтау кезеңдерімен алмасатын тыныс алу тереңдігінің азаюымен сирек тыныс алу түрі бойынша тыныс алу . . . аталады.

@ Чейн-Сток

@ Куссмауль

@ Грокко

@ Биотта

@ аралас

~ Ауруханаға тыныс алуы бұзылған науқас түсті.

Науқаста жарты минутқа дейін бірқалыпты тыныс алу түрі бойынша тыныс алу . . . аталады.

@ Биотт

@ Куссмауль

@ Чейн-Стокс

@ Грокко

@ аралас

~ 44 жастағы (салмағы 50кг) науқасқа медициналық пункт дәрігері шақырылды. Шағымдары дене қызуының 39,8 градусқа дейін жоғарылауына, әлсіздікке, табеттің болмауына, тершендікке, жұтыну кезіндегі тамақтың ауырсынуы. Тыныс алу жиілігі 35рет мин.. Бір минутта қалыпты тыныс алу саны:

ОҢТҮСТІК ҚАЗАҚСТАН MEDISINA AKADEMIASY «Оңтүстік Қазақстан медицина академиясы» АҚ	 SOUTH KAZAKHSTAN MEDICAL ACADEMY АО «Южно-Казахстанская медицинская академия»
«Ішкі аурулар пропедевтикасы» кафедрасы	044 – 47 / 11 ()
«Ішкі аурулар пропедевтикасы-2» пәні бойынша бақылау-өлшеу құралдары, бағдарламаның аралық бақылауға арналған сұрақтары	60 беттің 18 беті

@ 16 – 20

@ 10 – 14

@ 24 – 28

@ 32 – 36

@ 36 – 40

~ 3 жастағы бала тұншығу, дауыстың өзгеруі, жұтыну кезіндегі ауырсыну, құрғақ жөтел шағымданып клиникаға түсті. 2 жыл бұрын ауырған. Дене температурасы 38,7 с. Аңқасы гиперемияленген, тіндері ісінген, бадамша бездер және жұмсақ таңдай сұр жабынмен жабылған. Тыныс алу 1 минутта 10 рет. Тыныс алу кезінде ысқырық дыбыс естіледі. Тыныс алуы созылыңқы, бұғана үсті және асты ойықтарында жұмсақ тіндерінде, сондай-ақ қабырға аралық кеңістіктің тарылуы байқалады. Өкпеде перкуссия және аускультация кезінде-өзгерістер байқалған жоқ. Егер бір минут ішінде тыныс алу жиілігі 10-14 болса, онда бұл:

@ брадипноэ

@ тахипноэ

@ апноэ

@ диспноэ

@ қалыпты

~ Медициналық пункт дәрігері науқас баланың үйіне келді (4 жаста, салмағы 20 кг). Балада дене қызуының 38,2 градусқа дейін көтерілуі, қатты жөтел, жиі тыныс алу, түшкіру, мұрыннан шырышты бөлінулер байқалады. Бір минутта 36 тыныс алу жиілігі . . . деп аталады.

@ тахипноэ

@ диспноэ

@ апноэ

@ брадипноэ

@ қалыпты

~ Ауыр халде түскен науқаста қысқа мерзімді тыныс алу тоқтауы орын алды. Белгілі бір кезеңге тыныс алу тоқтатуы аталады . . .

@ апноэ

@ қалыпты

@ диспноэ

@ тахипноэ

@ брадипноэ

~ Науқас В., 45 жаста қабылдау бөліміне келді. Аздаған қозғалыста айқын енгігу, сирек құрғақ жөтел мазалайды. Объективті: кеуде қуысының сол жағы тыныс алу актісінде артта қалады, қабырға аралық тегістелген. IV қабырғаның сол жағында барлық топографиялық желілер бойынша дауыстық дірілдеу жүргізілмейді. Осы учаскеде перкуссияда абсолютті тұйық дыбыс бар. Траубаның кеңістігінің үстінде дыбыссыз-тимпаниялық. Дауыстық дірілдеу . . . байланысты.

@ плевральды қуыс күйінен, өкпе тінінің тығыздығынан, бронхиалды ағаштың өткізгіштігінен, кеуде қабырғасының қалыңдығынан

@ өкпе тінінің тығыздығы, дауыс биіктігінен

@ бронхиалды ағаштың өтімділігінен, дауыс биіктігінен

@ кеуде қабырғасының қалыңдығынан, дауыс биіктігінен

@ плевра қуысы, дауыс биіктігінен

~ Науқас И., 36 жаста ауруханаға түсті. Кеуде қуысы дұрыс пішінді. Оның екеуі де симметриялы, тыныс алу актісінде қалады. 3-6 қабырға деңгейінде оң жақта перкуссияда дыбыс тимпаниялық. Дауыс дірілі күшейген. 7 қабырғадан төмен перкуторлы дыбыс тимпаниялық. Дауыстық дірілдің бір жақты күшеюі . . . байқалады.

@ фиброторакс

@ гидроторакс

@ тығыздалған бөліктік қабыну

@ обтурациялық ателекта

@ пневмоторакс

~ Науқасты тексеру кезінде анықталды: өкпенің алдыңғы ұшының биіктігі бұғанадан 1см жоғары, тұйық перкуторлы дыбыс, дауыс дірілі әлсіреген. Дауыстық дірілдің бір жақты әлсіреуі . . . байқалады.

@ обтурациялық ателектаз

@ өкпе эмфиземасы

@ бронхпен жеңіл біріккен қуыс

@ тығыздалған ошақты қабыну

@ тығыздалған үлестік қабыну

~ 40 жастағы ер адам клиникаға қиын жөтелмен қайталанатын тұншығу ұстамаларына шағымданды. Ұстамалар кенеттен пайда болады. Ұстама кезінде науқас алақанға сүйеніп, мәжбүрлі күйде отырады, тыныс алуға көмекші бұлшықет қатысады. Тыныс алуы ысқырықты, қашықтықта естіледі. Әсіресе дем шығару қиын. Перкуссия кезінде өкпенің үстінде қорапты дыбыс, аускультация кезінде - көптеген құрғақ сырылдар анықталады. Ұстама соңында қақырық бөлінеді. Өкпеде перкуторлы және аускультативті өзгерістер байқалмайды. Сау адамның өкпесіндегі перкуторлы дыбыс:

@ ашық өкпелік

@ тұйық

@ тимпаникалық

@ көмескі

@ қорапты

~ Дыбыс қасиеттерінің сипаты бойынша дәрігер ішкі ағзалардың топографиясын, физикалық жағдайын және олардың функциясын анықтайды. Топографиялық перкуссия анықтау үшін . . . қолданылады.

@ ағзалар шекарасын

@ ағзалар өлшемдерін

@ ағзалар конфигурациясын

@ қабыну ошағын

@ ағзалардағы патологиялық процесстерді

~ Ауруханаға 42 жастағы науқас түсті. Оған перкуссия, пальпация және аускультация жасалды. Дені сау адамдарда өкпеде тыныс . . . шуы естіледі.

@ везикулярлы

@ пуэрильді

@ аралас

@ бронхиалды

@ амфориялық

ОҢТҮСТІК ҚАЗАҚСТАН MEDISINA AKADEMIASY «Оңтүстік Қазақстан медицина академиясы» АҚ	 SOUTH KAZAKHSTAN MEDICAL ACADEMY АО «Южно-Казахстанская медицинская академия»
«Ішкі аурулар пропедевтикасы» кафедрасы	044 – 47 / 11 ()
«Ішкі аурулар пропедевтикасы-2» пәні бойынша бақылау-өлшеу құралдары, бағдарламаның аралық бақылауға арналған сұрақтары	60 беттің 19 беті

~ Тыныс алу қабілеті бұзылған науқас ауруханаға жеткізілді. Ентігу, жөтелу байқалады. Температура 39.9.

Тыныс алу шуы көмейдің, трахеяның үстінен естіледі:

@ бронхиальды

@ аралас

@ везикулярлы

@ қатты

@ әлсіреген везикулярлы

~ Ауруханаға тиреотоксикозы бар науқас түсті.

Тиреотоксикозы бар науқастарда физикалық жұмыс

кезінде тыныс алу:

@ күшейтілген везикулярлы

@ қатаң

@ әлсіреген везикулярлы

@ саккадирленген

@ патологиялық бронхиальды

~ Бронхитпен ауыратын науқас ауруханаға түсті.

Аускультация кезінде тыныс алу. . . .

@ қатаң

@ патологиялық бронхиальды

@ әлсіреген везикулярлы

@ амфориялы реңді бронх тынысы

@ везикулярлы

~ 54 жастағы науқас түсті. Кеудедегі ауырсыну, дене температурасының жоғарылауы, жалпы әлсіздік туралы шағымдар тән. Дәрігер науқаста плевритке күдіктенеді.

Плевра жапырақтарының қалыңдауы синдромының аускультативті белгісі:

@ әлсіреген везикулярлы

@ амфорикалық

@ везикулярлы тыныс

@ патологиялық бронхиальды

@ күшейтілген везикулярлы

~ Науқаста өкпеде аускультация кезінде дәрігер-терапевт әлсіреген везикулярлы тыныс алуды тыңдады.

Везикулярлы тыныс алудың әлсіреу себептері:

@ шырышты альвеолалардың серпімді қасиеттерінің жоғалуы

@ бронхоспазм

@ бронхтарда сұйық секрецияның болуы

@ бронхтарда тұтқыр секрецияның болуы

@ қабыну ісінуіне байланысты ұсақ бронхтардың саңылауының тарылуы

~ Ауруханаға амфориялық тыныс алған науқас түсті.

Амфориялық тыныс алу кезінде естіледі

@екінші сатыдағы өкпе абсцесі

@ бронх демікпесі

@ крупозды пневмонияның 2 сатысы

@ плеврит

@ пневмоторакс

~ Науқас К., 38 жаста, 10-шы тәулікте стационарлық емделуде. Аускультативті: әр түрлі ылғалды және құрғақ сырылдар. Тыныс алу үстірт, тахипноэ, ТАЖ 28 р мин. жүрек үні тұйықталған, тахикардия ЖСЖ 100 р мин., АҚ 90/60 мм.сын.бағ. Құрғақ сырылдар пайда болады

@ бронх саңылауының тарылуы

@ бронх шырышты қабығының ісінуі

@ бронх саңылауындағы тұтқыр секрецияның жинақталуы

@ альвеолаларда сұйықтықтың болуы

@ бронхтың тегіс бұлшықеттерінің спазмы

~ "Жедел жәрдем" бригадасы 52 жастағы науқасқа

шақырылады, ол кенеттен тұншығу ұстамасына

шағымданады. Науқас қолымен кереуеттің шетіне

сүйеніп отырады, кеуде қуысы максималды тыныс алу

күйінде, ТАЖ 38 р.мин. экспираторлық сипаттағы

ентігу, қашықтықта құрғақ сырылдар естіледі. Құрғақ

сырылдар:

@ дискант

@ ұсақ көпіршікті

@ ірі көпіршікті

@ үнсіздік

@ аралас

~ 46 жастағы науқас бала кезіндегі ревматизмнен кейін митральды саңылаудың стенозы пайда болды. Көптеген жылдар бойы мен өзімді қанағаттанарлық сезіндім, бірақ соңғы уақытта жиі тонзиллиттен кейін жағдай күрт нашарлады: ентігу, "тат" қақырықты жөтел, жүрек соғысы, жүрек аймағындағы ауырсыну, аяқтардағы ісіну,салмақ қосу пайда болды. Ылғалды сырылдар пайда болады

@ бронх саңылауында сұйық немесе жартылай сұйық секрецияның жинақталуы

@ бронх саңылауында тұтқыр секрецияның жинақталуы

@ бронх шырышты қабығының ісінуі

@ бронхтардың тегіс бұлшықеттерінің спазмы

@ альвеолаларда сұйықтықтың болуы

~ Науқас К., 40 жаста кешкі уақытта, емхананың

учаскелік дәрігерінің амбулаторлық қабылдауында

температураның 38 0С дейін көтерілуіне, шырышты-

іріңді қақырықпен тұрақты жөтелге,Физикалық жүктеме

кезінде ентігуге, жалпы әлсіздікке, терлеудің

жоғарылауына шағымданды. Аускультация кезінде

крепитация тыңдалады. Крепитация кезінде тыңдалады

@ альвеолаларда сұйық секрецияның болуы

@ бронх саңылауында сұйық немесе жартылай сұйық

секрецияның жинақталуы

@ бронх шырышты қабығының ісінуі

@ бронх саңылауының тұтқыр секрециямен тарылуы

@ бронхтардың тегіс бұлшықеттерінің спазмы

~ Науқас қақырық бөлінуімен жүретін жөтелге, аздаған

дене жүктемесінде және тыныштықта тыныс

шығарудың қиындауымен ентігуге, айтарлықтай

тұрақты әлсіздікке, шаршауға шағымданды. Тексеру

кезінде айқын диффузды цианоз, демалу кезінде де

көмекші бұлшықеттердің айтарлықтай қатысуы, тыныс

алу қозғалысының жиілігі 32 рет минутына

анықталады. Өкпедегі қуыс үстінен тыңдалатын тыныс

(іріңсіз):

@ амфорикалық

@ қатаң

@ бронхиальды

@ әлсіреген везикулярлы

@ везикулярлы

ОҢТҮСТІК ҚАЗАҚСТАН MEDISINA AKADEMIASY «Оңтүстік Қазақстан медицина академиясы» АҚ	 SOUTH KAZAKHSTAN MEDICAL ACADEMY АО «Южно-Казахстанская медицинская академия»
«Ішкі аурулар пропедевтикасы» кафедрасы	044 – 47 / 11 ()
«Ішкі аурулар пропедевтикасы-2» пәні бойынша бақылау-өлшеу құралдары, бағдарламаның аралық бақылауға арналған сұрақтары	60 беттің 20 беті

~ Науқас температураның 39°С-қа дейін көтерілуіне, қалтырауына шағымданады. Оң жақтағы кеуде қуысының бүкіл бетінен дауысты крепитация және әлсіреген везикулярлы тыныс естіледі. Сіздің алдын-ала диагнозыңыз:

@ крупозды пневмония

@ ошақтық пневмония

@ созылмалы бронхит

@ экссудативті плеврит

@ бронхоэктатикалық ауру

~ Жөтел, қан түкіру, қақырық, астматикалық синдромы бар науқас түсті. Өкпенің аускультациясы кезінде қатты тыныс алу кезінде ылғалды дыбыссыз сырылдар естіледі.

Сіздің ЕҢ ықтимал диагнозыңыз:

@ созылмалы бронхит

@ крупозды пневмония 2 ст

@ экссудативті плеврит

@ крупозды пневмония 1 ст

@ ошақтық пневмония

~ Науқас М.30 жаста емханаға дене температурасының 37,7 С көтерілуіне, жөтелге құрғақ сырылға, жалпы әлсіздік, тершендік шағымдарымен қаралды. Құрғақ сырылдың патогенезі:

@ бронх саңылауының тарылуы

@ плевра жапырақтарының қалыңдауы

@ саңылауда сұйық секрецияның болуы

@ альвеолалар қабырғаларының тербелісі

@ альвеолаларда сұйықтықтың болуы

~ 37 жастағы Б. науқас, айқын енгіуге, 3 сағат бойы қиын бөлінетін тұтқыр қақырығы бар жөтелге шағымданады. Объективті: жағдайы орташа ауырлықта.

Иықтары төмен түскен мәжбүрлі қалыпта. Дем шығаруы қиын ұзарған. Тыңдағанда "қашықтан сырылдар" естіледі. Бронхоспастикалық синдромның негізгі аускультативті белгісі:

@ дискантты сырылдар

@ ірі көпіршікті сырылдар

@ ұсақ көпіршікті ылғалды сырылдар

@ дауыс ырғағы

@ крепитация

~ 35 жастағы науқас "жедел жәрдем" бригадасына хабарласты. Тұншығу, қатты жөтел, терлеу, жүрек соғысы, тамақтың жыбырлауы, қорқыныш сезімі туралы шағымдар айтты. Объективті: орташа ауырлық дәрежесі, ортопноэ жағдайы, беті көкшіл-қызғылт түсті. Өкпе тінінің тығыздау синдромының белгілері емес:

@ сау жағында везикулярлы тыныс алудың әлсіреуі

@ перкуторлық дыбыстың күңгірттенуі

@ дауыс дірілінің күшеюі

@ бронхофонияның күшеюі және ылғалды сырылдар

@ ауырған жағының тыныс алу актісінде артта қалуы

~ Науқас П., 27 жаста қоймаларды дезинфекциялағаннан соң кенеттен өлім қорқынышы, ұстама тәрізді жөтел, ауа жетпеу сезімі пайда болды. Объективті: жағдайы орташа ауырлықта, айқын гипергидроз, тері жамылғысы цианозды. Тахипноэ, ТАЖ 40 рет мин. Жүрек тондары естілмейді, ЖСС 140 рет мин, АҚ 100/60 мм с.б. Өкпе

қуысының үстіннен құрамында ауа мен қақырықты ... тыңдалады:

@ ірі көпіршікті ылғалды сырылдар және бронхиальды тыныс

@ құрғақ сырылдар

@ сықырлау

@ құрғақ сырылдар

@ ұсақ көпіршікті ылғалды сырылдар

~ 70 жастағы науқас дем шығару қиындауымен енгіуге, жеңіл қақырықпен бөлінетін жөтелге шағымданады. Кеуде қуысы бөшке тәрізді, перкуторлы

– барлық аймақта қорапты реңді өкпе дыбысы. Тұтқыр экссудатпен бронхтардың тарылуы кезінде естілетін . . . тыныс алу.

@ қатаң

@ везикулярлы

@ күшейтілген везикулярлы

@ амфорикалық

@ бронхиальды

~ Науқас Ю. кешегі кеште қақырығы бар жөтелге, дем шығарудың қиындауына, енгіуге шағымданады.

Плевраның зақымдануы кезінде тыңдалатын қосымша шулар:

@ плевра үйкеліс шуы

@ дауысты ылғалды сырылдар

@ сықырлау

@ үнсіз ылғалды сырылдар

@ құрғақ сырылдар

~ 28 жастағы науқас жедел жәрдем бригадасының дәрігерін кенеттен пайда болған және бірнеше сағатқа созылған, тыныс шығарудың қиындауымен сипатталатын тұншығу ұстамасы, қиын- бөлінетін қақырықты жөтел себебінен шақырды. Ингаляторды қайта қолдану (β-адреностимулятор беротек) тек уақытша әсер берді. Мұндай ұстамалар науқаста 5 жыл бойы мазалайды, кейде бензиннің, гүлденген өсімдіктердің иістерінен туындайды. Тыныс алу жетіспеушілігінің негізгі белгісі:

@ енгіу

@ қан түкіру

@ жөтел

@ қақырық

@ әлсіздік

~ Науқас К., 52 жаста, сілемейлі іріңді қақырықтың аз мөлшерін бөле отырып, созылмалы жөтелге, дене жүктемесі кезінде енгіуге, субфебрильді температураға, тершендікке, тәбеттің төмендеуіне, соңғы 3 айда 5 кг-ға арықтауға, жалпы әлсіздікке шағымданады. 2 ші дәрежелі тыныс алу жетіспеушілігінің негізгі белгісі:

@ шамалы физикалық жүктеме кезінде енгіу


@ тыныштықта енгіу

@ 400 метр жүру кезінде енгіу

@ ұйқыдағы енгіу

@ ТАЖ 20 рет минутына

~ Тыныс алуы бұзылған 27 жастағы И., атты науқас ауруханаға түсті. Оны пневмотораксияға жіберді. Пневмотораксия анықталады:

ОҢТҮСТІК ҚАЗАҚСТАН MEDISINA AKADEMIASY «Оңтүстік Қазақстан медицина академиясы» АҚ	 SOUTH KAZAKHSTAN MEDICAL ACADEMY АО «Южно-Казахстанская медицинская академия»
«Ішкі аурулар пропедевтикасы» кафедрасы	044 – 47 / 11 ()
«Ішкі аурулар пропедевтикасы-2» пәні бойынша бақылау-өлшеу құралдары, бағдарламаның аралық бақылауға арналған сұрақтары	60 беттің 21 беті

@ тыныс шығару және тыныс алу кезінде ауа ағынының көлемді жылдамдығы

@ қосымша тыныс алу көлемі

@ тыныс шығару көлемі

@ резервтік ауа көлемі

@ қалдық ауа көлемі

~ Науқас Н., 34 жаста, құю цехында 14 жыл бойы қалыпшы болып жұмыс істейді. Кәсіби зияндылықтар: құрамында кварц бар шаң (концентрация ШЖШ-дан 4 есе артық), объектіде ауаның жоғары температурасы. Жұмысқа тұру кезінде іс жүзінде дені сау болған. 10 жылдан кейін жөтел, дене жүктемесі кезінде енгіту, жалпы әлсіздік пайда болған. Ауруханаға түскеннен кейін пациентті оксигемометрияға жіберді.

Оксигемометриямен анықталады:

@ дем шығару және дем шығару жылдамдығы

@ қосымша тыныс алу көлемі

@ қанның оттегімен қанығуы

@ тыныс шығару көлемі

@ резервтік ауа көлемі

~ 45 жастағы науқас бір тәулік ішінде басылмайтын тұншығу ұстамасымен стационарға жеткізілді. Алты жыл бойы енгітумен және тұншығу ұстамасымен зардап шегеді, бірнеше рет стационарда емделіп, гормондық ем алды. Ұзақ жылдар бойы қақырықпен жөтел байқалады (10 жыл). Ауруханаға түсуден бір апта бұрын жөтел мен енгіту күшеюі, сарғыш қақырық мөлшерінің артуы, әлсіздік болған. Қақырықта Куршман спиралы мен Шарко – Лейден кристалдары табылған. Бұл . . . анықталады.

@ бронхиальды астма

@ созылмалы жай бронхит

@ өкпе гангренасы

@ бронхоэктатикалық ауру

@ өкпе абсцессі

~ Науқас И., 49 жаста ауруханаға субфебрильді температураға шағымданды. Пациенттің қақырығы "таңқурай желе" түрінде ұсынылған, ол үшін тән . . .

@ өкпе рагы

@ бронхоэктатикалық ауру

@ крупозды пневмония

@ жедел бронхит

@ өкпе ателектазы

~ Үлкен көлемді қан жоғалту және есінен айырылған пациентті жедел жәрдем жеткізді. Өкпеден қан кету белгілері:

@ көпіршіктермен өзгермеген алқызыл қан

@ өзгермеген, көпіршіксіз алқызыл қан

@ «кофе түсті» қан

@ тамақтануға байланысты қанның пайда болуы

@ қанның пайда болуы жүрек айнуы, кекірумен байланысты

~ 43 жастағы науқас соңғы төрт жыл ішінде асбест бұйымдарын өндіру кәсіпорнында жұмыс істейді, ШРК-дан 3 есе асатын асбест шаңымен байланыста болды. Соңғы 2 жыл ішінде қиын бөлінетін қақырық жылына 3-4 рет асқынған жөтел, дене күші аз болған жағдайда енгіту, кеуде қуысының ауыруы, жалпы әлсіздік байқала

бастады. Тыныс алу жүйесінің аурулары бар науқастардың негізгі шағымдарына жатпайды:

@ кеудедегі ауырсыну, ауа жетіспеушілігін сезіну

@ аралас сипаттағы енгіту, температураның жоғарылауы

@ ауа жетіспеушілігі сезімімен жөтел

@ жөтел, температура, кейде қан түкіру

@ терең тыныс алу кезінде кеуденің ауыруы, іріңді қақырық

~ 35 жастағы науқас 16 жыл бойы көмір шахтасында кен қазушы болып жұмыс істеді, ШРК-дан 4 есе асатын көмір шаңымен байланыста болды. Соңғы екі жыл ішінде жөтел сұр түсті қақырық бөле отырып, дене жүктемесі кезінде енгіту байқалады. Экспираторлық сипаттағы енгіту-бұл . . .

@ кенеттен дем шығарудың күрт қиындауы

@ физикалық жүктеме кезінде дем шығару қиын

@ қашықтықтағы сырылдардың болуы

@ физикалық жүктеме кезінде тыныс алу қиын

@ кенеттен тыныс алу қиын

~ Науқас Н., 37 жаста, дене жүктемесі кезінде енгітуге, аздаған қақырық бар жөтелге, соңғы жылда кеуде қуысы аймағындағы ауырсынуға шағымданады. Соңғы жылдары пиротехника бұйымдарын дайындау өндірісінде жұмыс істеді. Ұнтақ тәрізді аммиакпен байланыста болды. Жеке қорғану құралдарын үнемі пайдаланбады. 18 жастан бастап шылым шегеді. Инспираторлық сипаттағы енгіту-бұл . . .

@ кенеттен тыныс алу қиын

@ қашықтықтағы сырылдардың болуы

@ физикалық жүктеме кезінде тыныс шығару қиын

@ кенеттен дем шығарудың күрт қиындауы

@ физикалық жүктеме кезінде дем алу қиын

~ Науқас С., 33 жаста, соңғы жылдары жұмыс істеген кезде қиын тыныс алу ұстамаларына шағымданады, жөтел жоқ. Жөтел тітіркенудің нәтижесі емес:

@ плевра жапырақтары

@ альвеол

@ көмей

@ бронхтар

@ мұрын жұтқыншақ

~ Науқас 30 жаста, 3 жыл бойы кинескоптар өндіру кәсіпорнында жұмыс істеген. Соңғы 7 жылда бухгалтер болып жұмыс істейді. ЖРВИ ауырып, антибиотиктер қабылдаған. Бұл кезеңде айтарлықтай енгіту, дене қызуының күрт көтерілуі, жөтел пайда болды. Ұстама тәрізді құрғақ жөтел тән . . .

@ аллергиялық трахеобронхит

@ бронхоэктатикалық ауру

@ тыныс жетіспеушілігі

@ созылмалы іріңді бронхит

@ өкпе абсцессі

~ 70 жастағы науқас, шағымдары аралас сипаттағы тұрақты енгітуге, қиын бөлінетін қақырығы бар жөтелге, әлсіздікке, 3 ай ішінде кешке қарай субфебрильді температура, тершеңдік қосылды. Ұзақ және тұрақты жөтелге тән . . .

@ созылмалы бронхит

ОҢТҮСТІК ҚАЗАҚСТАН MEDISINA AKADEMIASY «Оңтүстік Қазақстан медицина академиясы» АҚ	 SKMA -1979-	SOUTH KAZAKHSTAN MEDICAL ACADEMY АО «Южно-Казахстанская медицинская академия»
«Ішкі аурулар пропедевтикасы» кафедрасы		044 – 47 / 11 ()
«Ішкі аурулар пропедевтикасы-2» пәні бойынша бақылау-өлшеу құралдары, бағдарламаның аралық бақылауға арналған сұрақтары		60 беттің 22 беті

@ жедел бронхит
 @ бронх демікпесі
 @ плеврит
 @ бронхоэктатикалық ауру
 ~ 57 жастағы науқас сізге (амбулаторлық қабылдауда) құрғақ жөтел, елтігу шағымдарымен жүгінді. Қақырық сирек бөлінеді, қиын, аз. Кейде қақырықта қан кетеді. Тыныс алу және жөтел кезінде . . . байқалады.
 @ крупозды пневмония, құрғақ плеврит
 @ интерстициальді және тамыр асты пневмония
 @ жедел және созылмалы бронхит
 @ өкпенің орталық қатерлі ісігі
 @ өкпе абсцессі және бронхоэктазы
 ~ Науқас К., 29 жаста, ЯМЗ-да жұмыс істейді. Соңғы үш ай ішінде температураның 38,0 С-қа дейін көтерілуі, әлсіздік, ұйқышылдық, арықтау, тершендік жоғарылауы байқала бастады. Науқас жұмысын жалғастырды, бірақ екі күн бұрын іріңді қақырық пайда болды, бұл дәрігерге қаралуға мәжбүр етті. Тәулігіне 200-300 мл дейін көп іріңді қақырық . . . кезінде бөлінеді.
 @ іріңді обструктивті бронхит
 @ өкпе эмфиземасы, пневмосклероз
 @ бронх демікпесі
 @ ошақты немесе іріңді пневмония
 @ бронхоэктатикалық ауру
 ~ Науқас жоғары температураға, қақырық бөлінуімен қатты жөтелге шағымданады. Қақырықтың бөлінуі ... тән ЕМЕС.
 @ өкпе эмфиземасы, пневмосклерозға
 @ ошақты немесе іріңді пневмонияға
 @ бронх демікпесіне
 @ іріңді обструктивті бронхитке
 @ бронхоэктатикалық ауруына
 ~ 52 жастағы науқас елтігуге, тот түсті қақырықпен жөтелге, әлсіздікке, тершендікке шағымданады. Көп жылдар бойы өзін науқасын деп санайды. Ауру толқын тәрізді, алдымен сирек, содан кейін жиі асқынулары бар. Тот түсті қақырық ... кезінде бөлінеді.
 @ ірі пневмония
 @ өкпе обыры
 @ бронхоэктатикалық ауру
 @ созылмалы бронхит
 @ өкпе гангрена
 ~ 35 жастағы науқас дәрігерге әлсіздікке, елтігуге, тәулігіне 300 мл дейін иіссіз, әсіресе таңертең, көп шырышты қақырықты бөле отырып, жөтелге шағымданды. Науқас 5 жыл бойы мезгіл-мезгіл жағдайы нашарлап, бірнеше рет стационарда емделді. Жағымсыз иісті қақырық бөлінеді . . . кезінде.
 @ өкпе гангрена
 @ ірі пневмония
 @ бронхоэктатикалық ауру
 @ созылмалы бронхит
 @ өкпе обыры
 ~ 46 жастағы ер адам емханаға жалпы әлсіздікке, жұмысқа қабілеттіліктің төмендеуіне, тәбеттің нашарлауына, арықтауға, қақырықтың аз мөлшері бар

тұрақты жөтелге шағымданды. 3 айда 6 кг салмақ жоғалтқан. Үш қабатты қақырық бөлінеді. ...
 @ крупозды пневмония
 @ өкпе абсцессі
 @ туберкулез
 @ созылмалы бронхит
 @ өкпе обыры
 ~ Объективті тексеру кезінде науқаста дене қызуының 39,8° с дейін көтерілуі байқалады. Анамнезінде субфебрильді температура соңғы жыл бойы үнемі байқалғаны белгілі болды, аспирин түріндегі ыстық түсіретін заттарды қабылдау оның қалыпқа келуіне әкелмеген. Әлсіреген температура . . . кезінде байқалады.
 @ өкпе абсцессі
 @ өкпе обыры
 @ жарылудан кейін өкпе абсцессі
 @ крупозды пневмония
 @ іріңді обструктивті бронхит
 ~ Науқас К., 18 жаста дене қызуының 40,5° С жоғарылауымен терапия бөлімшесіне түсті. Науқас реңі бозарған, терісі құрғақ. Тілі ақ жабынмен қапталған. Науқас буындара және бұлшықеттегі ауырсынуға, елтігуге, қақырықпен қатты жөтелге, тәбетінің жоқтығына, бас ауруына шағымданады. АҚ - 130/90 мм с.б. Пульс 98 рет./мин. Жүрек шекаралары қалыпты. Жүрек тондары тұйықталған. Тынысы жиі және беткей.
 Үнемі дене қызуының көтерілуі . . . кезінде байқалады.
 @ крупозды пневмония бастапқы сатысы
 @ өкпе обыры
 @ бронхоэктатикалық ауру
 @ өкпе абсцессі шешу сатысында
 @ крупозды пневмония шешу сатысында
 ~ Науқас В., терапия бөліміне түсті. Жиі тәрізді пульс, суық тер, тұншығу, кеуденің қысылуы, бірден болатын әлсіздік мазалайды. Пенициллинмен ем алатын науқаста гипотония- бұл
 @ өкпе артериясының өрімдерінің тромбозмболиясы
 @ анафилактикалық шок
 @ жедел сол қарыншалық жеткіліксіздік белгілері (өкпе ісінуі)
 @ бүйрек эклампсиясының белгілері
 @ жедел оң қарыншалық жеткіліксіздік белгілері
 ~ Науқас А., 67 жаста жалпы әлсіздік, дене қызуының 38 °С жоғарылауы, жөтел, тыныштықта елтігу шағымдарымен аурухананың қабылдау бөліміне жеткізілді. Бронхиальды астма ұстамасын басу үшін қолданылатын препараттар:
 @ эуфиллин, преднизолон, адреналин
 @ строфантин, лазикс, көк тамыр ішіне нитропурсид натрий
 @ лазикс көктамыр ішіне, коринфар тіл астына
 @ пенициллин
 @ нитроглицерин, морфий, гепарин
 ~ Көп жылдар бойы ӨСОА ауруымен зардап шегетін науқаста кезекті госпитализациялау кезінде ЭКГ да келесі өзгерістер байқалды: II, III, aVF, V₁

ОҢТҮСТІК ҚАЗАҚСТАН MEDISINA AKADEMIASY «Оңтүстік Қазақстан медицина академиясы» АҚ	 SKMA -1979-	SOUTH KAZAKHSTAN MEDICAL ACADEMY АО «Южно-Казахстанская медицинская академия»
«Ішкі аурулар пропедевтикасы» кафедрасы		044 – 47 / 11 ()
«Ішкі аурулар пропедевтикасы-2» пәні бойынша бақылау-өлшеу құралдары, бағдарламаның аралық бақылауға арналған сұрақтары		60 беттің 23 беті

тіркемелерінде жоғары амплитудалы үшкірленген Р тісшесі, Р тісшесінің ұзақтығы 0,1с жоғарыламаған, R амплитудасы $V_1 = 8$ мм, $RV_1SV5,6 = 12$ мм, электр осы оңға ығысқан (бұрыш $\alpha 100$). ЭКГ деректерін түсіндіріңіз:

@ оң қарынша және жүрекше гипертрофиясы
 @ оң қарынша гипертрофиясы
 @ оң жүрекше гипертрофиясы
 @ Гисс шоғырының оң аяқшасының блокадасы
 @ жүрекше ішілік блокада
 ~ Науқас 65 жаста 3 жыл бұрын миокард инфарктісін алған. Күшейген еңтігуге шағымданады. Тексеру кезінде: СОЭ-65 мм / сағ. Рентгенологияда плевральды жалқаяқ анықталды. Пункция кезінде 500 мл сұйықтық алынып тасталды. 2 күннен кейін плевра қуысында сұйықтықтың қайта жиналуы анықталды. Диагнозды анықтау үшін ең ақпараттық зерттеу:
 @ эксудатты цитологиялық зерттеу
 @ компьютерлі томография
 @ трансбронхиальды пункция
 @ онкомаркерлерге тексеру
 @ магнитті-резонансты томография
 ~ ӨСОА зардап шегетін 36 жастағы науқас өкпенің ыдыраусыз ошақты туберкулезіне байланысты стационарлық емделуде. Соңғы 3 күн ішінде байқалған клиникалық жақсарудан кейін дене қызуының 38°C дейін көтерілуі, өнімсіз жөтел байқалады. Науқастың жағдайының нашарлау себебін анықтау үшін тексеру әдісі:
 @ қақырықты қосымша микрофлораның сезімталдығына себу
 @ браш биопсия
 @ бронхоскопия
 @ туберкулин сынамасы
 @ компьютерлік спирография
 ~ Созылмалы алкогольизм және ӨСОА азап шегетін егде жастағы ер адам қиын бөлінетін тұтқыр жөтелге, күйген еттің иісі бар қақырыққа, қара қарақат желіне ұқсайтын консистенцияға шағымданады. Анықталған: айқын интоксикация, еңтігу, өкпеде сырылдардың шамалы мөлшері. Рентгенологиялық түрде "шашыраңқы ұялы өкпенің" феномені, көптеген бронхоэктаздар, қалдық қуыстар, пневмосклероз анықталды. Ең ықтимал қоздырғыш:
 @ клебсиелла
 @ хламидия
 @ микоплазма
 @ тұмау вирусы
 @ ішек таяқшасы
 ~ 55 жастағы науқас мерзімді тұншығу ұстамаларына, айқын еңтігуге, қиын бөлінетін қақырықпен шырышты жөтелге шағымданады. Ұстамалар аптасына 2-3 рет қайталаынады. Қарау кезінде: "барабанды таяқшалардың" және "сағаттық шынылардың" оң симптомы, бөшке тәрізді кеуде клеткасы. Перкуссия кезінде қорапты реңкті өкпе дыбысы, аускультативті – әлсіреген везикулярлы тыныс алу анықталады. Патологияның ең ықтимал дамуы:

@ өкпе эмфиземасы
 @ пневмония
 @ пневмоторакс
 @ жедел бронхит
 @ созылмалы бронхит
 ~ Әлеуметтік қауіп тобындағы 26 жастағы науқас. Әлсіздікке, шаршауға, арықтауға, жөтелуге, түнгі тершендікке шағымданады. Соңғы 2-3 ай ішінде ауырды, түнгі ауысымда өте жиі жұмыс істейді. Флюорограммада оң өкпенің жоғарғы бөлігінің түбірінде инфильтративті көлеңке табылды. Сіздің тактикаңыз:
 @ БК қақырық талдауы
 @ фтизиатрға жіберу
 @ антибактериальды ем жүргізу
 @ туберкулезге қарсы ем тағайындау
 @ пульмонологиялық бөлімшеге жіберу
 ~ 50 жастағы ер адам кеуде қуысының сол жақ жартысындағы ауырсынуына шағымданады. Сол қолмен жұмыс істегенде және терең тыныс алғанда ауырсыну күрт күшейеді. Өкпе аускультациясы кезінде сол жақта тыныс алу едәуір әлсіреген. Перкуторлы тимпанит. Ең ықтимал патологиясы:
 @ спонтанды пневмоторакс
 @ остеохондроз
 @ қабырғааралық невралгия
 @ ЖИА. Стенокардия
 @ жалқаяқты плеврит.
 ~ 28 жастағы ер адам соңғы екі апта бойы жүрек аймағында шаншып және басып ауырсынуға шағымданады. Сондай-ақ жүрек соғуы мен еңтігуге. Үш апта бұрын жөтелмен және қалтыраумен ілесе жүретін қандай да бір аурудан кейін жүрек тарапынан жоғарыда көрсетілген шағымдар пайда болған кезде ауырып қалды. Жүрек тондары естілмейді, өкпеде сырылдар жоқ. Бауыр үлкеймеген. Диагнозды растауға көмектесетін әдіс:
 @ спирография
 @ электрокардиография
 @ ЭХО-кардиография
 @ рентген
 @ қан көрсеткіші
 ~ Науқаста физикалық күштемеден кейін еңтігу ұстамасы, тұншығу, жөтел, көпіршікті қызғылт қақырық бөлінуі пайда болды. Қарау кезінде: өкпеде екі жағынан да ылғалды әртүрлі калибрлі сырылдар, жыбыр аритмиясы, бауырдың ұлғаюы, аяқтардың ісінуі. Пациенттегі клиникалық көріністер . . . байқалады.
 @ жедел сол қарыншалық жеткіліксіздік
 @ бронхиальды астма ұстамасы
 @ өкпе артериясының тромбоэмболиясы
 @ спонтанды пневмоторакс
 @ инфаркты пневмония
 ~ Науқас 60 жаста, ұзақ уақыт артериялық гипертензия бойынша қаралады. Бойы -165, дене салмағы 62 кг. Гипотензиялық препараттар үнемі қабылдамаған. Бір апта ішінде жағдайының нашарлауы. Перкуторлы-сол жақ шекара солға ұлғайған. Жүрек тондары

ОҢТҮСТІК ҚАЗАҚСТАН MEDISINA AKADEMIASY «Оңтүстік Қазақстан медицина академиясы» АҚ	 SOUTH KAZAKHSTAN MEDICAL ACADEMY АО «Южно-Казахстанская медицинская академия»
«Ішкі аурулар пропедевтикасы» кафедрасы	044 – 47 / 11 ()
«Ішкі аурулар пропедевтикасы-2» пәні бойынша бақылау-өлшеу құралдары, бағдарламаның аралық бақылауға арналған сұрақтары	60 беттің 24 беті

тұйықталған, ЖСС 88 рет минутына, АҚ 170/95 мм.с.б.ЭХО КГ - сол қарыншаның гипертрофиясы.

Науқастың болжамды диагнозы:

- @ Артериальная гипертензия, I дәрежесі, қауіп тобы 3
- @ Артериальная гипертензия I дәрежесі, қауіп тобы 2
- @ Артериальная гипертензия II дәрежесі, қауіп тобы 4
- @ Артериальная гипертензия II дәрежесі, қауіп тобы 3
- @ Артериальная гипертензия III дәрежесі, қауіп тобы 4
- ~ Науқас С., 42 жаста, отбасылық дәрігерге соңғы 3 жыл ішінде 2 типті қант диабеті бойынша қаралады.

Дәрігердің барлық ұсыныстарын сақтайды. Қандағы қант деңгейі 6,1 ммоль/л. 4 ай ішінде жиі бас ауыруы аландатты. Қарау кезінде АҚ 150/100 мм с.б. дейін жоғарылауы анықталды. 15 минуттан соң қайта өлшеу кезінде АҚ көрсеткіші сақталған. Науқасқа АҚ төмендету ұсынылды ма:

@ иә, себебі бұл науқастың өмір болжамын жақсартуға мүмкіндік береді

@ иә, себебі науқастың симптомдарын тоқтату керек

@ иә, өйткені ол қант диабеті көрсеткіштерін қалыпқа келтіреді

@ жоқ, себебі бұл жоғары сандар емес, АҚ өздігінен қалпына келеді

@ жоқ, қант диабетінің емін түзету жеткілікті
 ~ 40 жастағы әйел профилактикалық тексерілу мақсатында қаралды. Жүрек аймағында сирек кездесетін қысқа мерзімді шаншып ауырсыну. Салмағы 90 кг және бойы 170 см, күніне 1 қораптан 5 жыл бойы шылым шегеді, дене жаттығуларымен айналыспайды. Соңғы қаралу 6 жыл бұрын болған. Анасы 45 жасында миокард инфарктісін бастан кешірген. Физикалық тексеру кезінде патология анықталған жоқ. Бірінші кезекте жүргізілуі қажет диагностикалық тексеру:

- @ қан сарысуындағы холестерин
- @ кеуде қуысының рентгенограммасы
- @ физикалық жүктемемен тест
- @ электрокардиограмма
- @ коронарография

~ Науқас В., 50 жаста отбасылық дәрігерге кеуде қуысындағы қарқынды ауырсынуға шағымданып келді. Тексеру кезінде дәрігер науқаста жүрек және өкпе жағынан қандай да бір көзге көрінетін өзгерістер анықталмады. АҚ 120/85 мм с.б., ЖСС-88 рет/ минутта.

Дәрігер науқасты тыныштандырып, үйіне жіберіп, ертең келуге кеңес берді. Дәрігер тактикасы дұрыс па:

- @ жоқ, жедел ЭКГ зерттеуді тағайындау керек
- @ иә, пайда болған ауырсыну науқастың жағдайына қауіп төндірмейді

@ иә, қандай да бір асқынулар туындаған кезде келесі күні де көмек көрсетуге болады

@ жоқ, анальгетиктермен емдеу қажет

@ жоқ, науқасты жоспарлы емдеуге жіберу қажет

~ Науқаста ЖИА дамуының жоғары қауіп бар.

Науқасты оқыту керек пе:

- @ иә, қауіп факторларын бақылау мақсатында дәрі-дәрмектен тыс іс-шараларды орындау үшін
- @ Иә, пациентті осы патология және өз бетінше емдеу мүмкіндігі туралы ақпараттандыру

@ жоқ, депрессия дамуын болдырмау үшін

@ жоқ, өзін-өзі емдеуді болдырмау үшін

@ жоқ, фобия дамуын болдырмау үшін

~ 55 жастағы емделушіде физикалық жүктемемен нақты байланысы жоқ, бірақ нитроглицерин қабылдағаннан кейін, басылатын жүрек аймағында ауырсыну пайда болады. Ол сондай-ақ аяқ тамырларының варикозды кеңеюінен зардап шегеді. Науқаста АҚ 160/90 мм дейін жоғарылауы болады. ЭКГ-да 12 стандартты бөліктерде ерекше өзгерістер жоқ. Науқасқа диагностикалық тексеруді қосымша ұсыну:

- @ тәуліктік мониторинг
- @ велоэргометрия
- @ обзидонмен сынама
- @ коронароангиография
- @ қандағы ферменттер деңгейін анықтау
- ~ 25 жастағы әйел. Кеуде қуысының сол жақ бөлігіндегі жедел шаншитын, қысатын ауырсыну мазалайды. Тыныс шығару, бастың, қолдың қозғалуы және кеуде қабырғасын пальпациялау кезінде ауырсыну күшейеді. Ауыру жұмыста қиындықтардан кейін 2 сағат бұрын пайда болған.

Сіздің тактикаңыз:

@ электрокардиограмма түсіру

@ ем тағайындау

@ невропатолог дәрігеріне жолдау

@ госпитализациялау

@ рентгенге жолдама

~ Егде жастағы әйел кеуде тұсындағы ауырсынуға

шағымданды. Митральды клапан пролапсымен

байланысты кеуде ауруы диагностикасының негізгі әдісі

... @ эхокардиография

@ электрокардиография

@ коронарография

@ рентгенография

@ томография.

~ 37 жастағы ер адам. Таңертең жүру кезінде қысқа

мерзімді кеуденің қысу сезімі, саусақтарының ұйып

қалуы пайда болады. Терең тыныс алу кезінде ауырсыну

күшеймейді. Ауру кезінде науқас жүруді баяулатады.

Алғаш рет осындай құбылыстар бір ай бұрын пайда

болған. Диагностика үшін ең жақсы әдіс:

@ электрокардиография

@ жүректі радиоизотопты сканирлеу

@ коронарография

@ эхокардиография

@ кеуде қуысын рентгенологиялық тексеру

~ 40 жастағы әйел физикалық жүктемеге байланысы жоқ

жүрек тұсындағы ауырсынуға, терінің құрғауына, бас

айналуына, іш қатуына, түнгі және аш қарында болатын

эпигастри тұсындағы ауырсынуға, үдемелі әлсіздікке

шағымданады. Жуырда жұмыста жағымсыз жағдай

болған, бұрын-соңды ауырмаған.

Диагнозды нақтылау үшін диагностикалық тексеру

жүргізіледі:

@ фиброгастроуденоскопия

@ электрокардиография

@ сигмоидоскопия

ОҢТҮСТІК ҚАЗАҚСТАН MEDISINA AKADEMIASY «Оңтүстік Қазақстан медицина академиясы» АҚ	 SOUTH KAZAKHSTAN MEDICAL ACADEMY АО «Южно-Казахстанская медицинская академия»
«Ішкі аурулар пропедевтикасы» кафедрасы	044 – 47 / 11 ()
«Ішкі аурулар пропедевтикасы-2» пәні бойынша бақылау-өлшеу құралдары, бағдарламаның аралық бақылауға арналған сұрақтары	60 беттің 25 беті

@ невропатолог консультациясы
 @ клиникалық қан анализі
 ~ Науқас К., 46 жаста отбасылық дәрігерге іштің кебуі, эпигастрий тұсындағы жайсыздық, тамақ қабылдағаннан соң болатын ауамен кекіру, қышқыл құрамды құсу шағымдарымен келді. Пальпациялау кезінде эпигастрий аймағында ауырсыну байқалды. Науқасқа жүргізілетін қажетті инструментальды тексеру. . . .

@ фиброгастродуоденоскопия
 @ жасырын қанға нәжісті талдау
 @ бариймен контрастты рентгеноскопия
 @ ультрадыбысты зерттеу
 @ радионуклидты тексеру
 ~ 15 жыл бойы созылмалы панкреатитпен ауыратын науқас. Ұйқы безінің кальцинозын анықтаудың қарапайым жолы . . . болып табылады.

@ рентгенография
 @ лапаротомия
 @ лапароскопия
 @ ирригоскопия
 @ холангиография
 ~ Науқас К., 40 жаста, Отбасылық дәрігер "бірінші рет анықталған 12 елі ішектің жарасы" диагнозын қойды. Науқасты тексерудің жетекші әдісі . . . болып табылады.

@ биопсиямен ФГДС
 @ жалпы қан талдауы
 @ асқазан шырынының талдауы
 @ жасырын қанға нәжісті талдау
 @ дуоденальды зондтау
 ~ Науқаста дене қызуының тәуліктік ауытқуы 36,6-40,2 с шегінде болды. Дене қызуының жоғарылауы қалтыраумен; төмендеуі қатты тер бөлінумен бірге жүреді.

Температуралық қисықтың тән түрі:
 @ febris intermittens
 @ febris continua
 @ febris remittens
 @ febris reccurens
 @ febris hectica
 ~ Науқас Д., 48 жаста сол иыққа таралатын, кеудені қысатын ұстамалы ауырсынуға шағымдануына байланысты жедел жәрдем шақырылды. Кеуделік ұстама . . . деп аталады.

@ стенокардия
 @ тұншығу
 @ жүрек соғу
 @ жөтел
 @ іштің ауруы
 ~ Науқас К., 50 жаста сол қолға таралатын кеуденің қысып ауырсынуымен қарқынды ұстамасы дамыды науқасқа жедел жәрдем дәрігері шақыру бойынша келді. Мазасыздық, қатты әлсіздікпен ауырсыну бір сағатқа созылады. Соңғы аптада жүргенде кеуденің артында қысқа мерзімді қысатын ауырсыну пайда болды, тыныштықта басылады. Стенокардия ұстамасы үшін ауырсыну тән емес:

@ шаншитын
 @ пышақ сұққандай ауырсыну

@ басатын
 @ күйдіретін
 @ қысатын
 ~ Науқас Б.40 жаста фельдшерді үйге шақырды, ол жүрек аймағында қатты ауырсынуға, сол қолға, сол жауырынға, кеуденің артында күйдіріп ауырсыну сезіміне шағымданады. Ұстама 2 сағат бұрын пайда болды. Нитроглицеринді қабылдау әсер берген жоқ. Ауру жұмыстағы стресстік жағдаймен байланыстырады. Жүрек демікпесі . . . аталатын ұстама.

@ сол қарынша жеткіліксіздігі бар науқаста аралас тұншығу
 @ ларингоспазм кезіндегі инспираторлық тұншығу
 @ туа біткен жүрек ақауы бар науқаста жөтел және қан түкіру
 @ бронхиалды обструкция синдромы бар науқаста экспираторлы тұншығу
 @ жүрек жеткіліксіздігі бар науқаста физикалық жүктеме кезінде аралас сипаттағы енгігу

~ Науқас К., 68 жаста физикалық жүктемеден соң күшейетін жүректің жиі соғуы, үнемі болатын енгіуге шағымданып фельдшерге қаралды. Физиологиялық жағдайда жүрек соғуы . . . пайда болады.

@ физикалық жүктемеден соң
 @ шай, кофе ішкеннен кейін
 @ шылым шеккен соң
 @ психоэмоциональды жүктемеден соң
 @ ұйқы кезінде

~ Жас қыз диспепсиялық бұзылуларға шағымданады. Жүрек жеткіліксіздігі кезіндегі диспепсиялық бұзылулар . . . түсіндіріледі.

@ бауыр мен АІЖ-да күрт айқын көрінген көктамыр іркілісі
 @ асқазан сөлінің қышқылдығын төмендету
 @ асқазанның моторлы – эвакуаторлық қызметінің бұзылуы
 @ ұйқы безінің сыртқы секреторлы жеткіліксіздігі
 @ асқазан сөлінің қышқылдығын арттыру

~ Науқас И., 35 жаста, аздаған физикалық жүктеме кезінде енгігу, тұншығу және қан түкіру кейде түнгі уақытта, кеуде артындағы ұстама тәрізді қарқынды ауырсыну, нитроглицеринді қабылдағаннан кейін және дене жағдайын өзгерткеннен кейін азаяды (науқас аяқтарын төмен түсіріп отырады). Жаяу жүру кезінде мәжбүрлі тұрып қалу, физикалық жүктемеге тән ұстама:

@ стенокардия
 @ жүрек демікпесі
 @ өт шаншуы
 @ бронх демікпесі
 @ бүйрек шаншуы.

~ Науқас С., 30 жаста, медициналық пунктке ауыру жағдайда жеткізілді. Тері және шырышты қабаттары цианозды. Пульс 146 соққы./мин, әлсіз толумен. АҚ 90/60 мм с.б. Тынысы жиі және беткей. Дене температурасы 40,6° С. Терінің "цианоз" көкшіл боялуына себебі . . . пайда болады.

@ қалпына келтірілген қандағы гемоглобин деңгейінің жоғарылауымен

ОҢТҮСТІК ҚАЗАҚСТАН MEDISINA AKADEMIASY «Оңтүстік Қазақстан медицина академиясы» АҚ	 SOUTH KAZAKHSTAN MEDICAL ACADEMY АО «Южно-Казахстанская медицинская академия»
«Ішкі аурулар пропедевтикасы» кафедрасы	044 – 47 / 11 ()
«Ішкі аурулар пропедевтикасы-2» пәні бойынша бақылау-өлшеу құралдары, бағдарламаның аралық бақылауға арналған сұрақтары	60 беттің 26 беті

@ қандағы гемоглобиннің және эритроциттердің жоғарылауы

@ ағзадағы газ алмасу деңгейінің жоғарылауы

@ перифериялық қан тамырларында іркіліс

@ шеткі қан-тамырларының спазмы

~ Науқаста мәжбүрлі жағдайда - бірнеше рет артқа қарай отырады және төсекке қолдарымен тіреледі, аяқтарын төмен түсірген. Сіздің алдын ала диагнозыңыз:

@ жүрек демікпесі

@ бронх демікпесі

@ перикардит

@ бүйрек шаншуы

@ стенокардия

~ Жүрек қан-тамыр жүйесі ауруымен ауыратын науқас стационарға түсті. Физикалық жүктемеден соң еңтігуге шағымданады. Цианоз байқалады. Аралас цианоз тән (жүрек аурулары көкшіл) . . . кезде болады.

@ туа пайда болған жүрек ақауы

@ митральды жүрек ақауы

@ аортальды жүрек ақауы

@ ЖИА

@ аорта аневризмасы

~ Қабылдау бөліміне 56 жастағы ер адам түсті, іштегі ауырсынуға, қышыну сезіміне, түссіз нәжіске шағымданады. Склераның және терінің сарғаюы жүрек қан тамыр жүйесі ауруларына . . . байланысты.

@ бауырда іркілістің болуынан билирубин алмасуының бұзылысы

@ айқын анемия

@ гепатитпен ауырған

@ тағаммен көп мөлшерде сәбіз жеу

@ портальды гипертензия

~ Науқас тыныс алудың қиындауына және еңтігуге, артериальды гипотонияға, жиі жүрек соғуына шағымданады. Объективті: шеткері ісіктер, акроцианоз, күре тамырдың ісінуі және пульсациясы, тыныс алу органдарында ісік.

Жүрек ауруының шеткері ісінуі . . . байланысты.

@ оң қарыншалық жүрек жеткіліксіздігімен

@ портальды гипертензиямен

@ сол қарыншалық жүрек жеткіліксіздігімен

@ венозды жеткіліксіздігімен

@ тотальды (сол және оң қарыншалық жүрек жеткіліксіздігімен)

~ 43 жастағы әйел қан түкіруге, еңтігуге, жөтелге шағымданады. Кіші қан айналым шеңберінде іркіліс белгілеріне тән ЕМЕС:

@ гидроторакс

@ еңтігу

@ жүрек емікпесі, ұстама

@ көлденең жағдайдағы жөтел

@ қан түкіру

~ 52 жастағы әйел түнгі уақытта аяқтың ісінуіне, тұншығу ұстамаларына шағымданады. Үлкен қан айналымы шеңберіндегі іркіліске ЖАТПАЙТЫН белгі:

@ өкпе ісінуі

@ гидрперикард

@ аяқтағы ісіну

@ гидроторакс

@ асцит

~ Ауруханаға науқас түсті, пальпация кезінде дәрігер 7 қабырға аралық ортаңғы-бұғана сызығынан ішке 3-4 см деңгейінде жоғарғы ұшын анықтады. Жоғарғы ұшы қалыпты жағдайда орналасқан

@ 5 қабырғааралықта 1 – 2 см ішке ортаңғы- бұғана сызығынан

@ сол жақ ортаңғы-бұғана сызығы бойынша 5 қабырға аралық

@ 5 қабырға аралықта 1-2 см солға ортаңғы-бұғана сызығынан

@ сол жақ парастернальды сызық бойынша 5 қабырға аралық

@ сол жақ ортаңғы-бұғана сызығынан 1 см ішке

~ Науқасты объективті тексеру кезінде көзге көрінетін жүректің жоғарғы ұшының солға және төмен жылжуы анықталды, ол үшін тән емес

@ сол жақты гидроторакс

@ оң қарынша гипертрофиясы

@ оң жақты гидроторакс

@ оң жақты пневмоторакс

@ сол қарынша гипертрофиясы

~ Қолқа жеткіліксіздігі бар адамның мойынын тексеру кезінде, маман бірден мойынның екі жағынан артерияларының дірілдеуін байқайды – бұл каротид биі. Каротид биіне тән:

@ жоғары пульстік қысымға байланысты ұйқы артерияларының күшейтілген пульсациясы

@ систола кезінде мойын веналарының төмендеуі

@ систола кезінде мойын веналарының ісінуі

@ көлденең жағдайда мойын веналарының ісінуі

@ шығуда мойын веналарының ісінуі

~ Науқас Ч., 59 жаста тез шаршағыштық, тұншығу, еңтігу шағымдарымен ауруханаға түсті. Эпигастрий аймағында айқын пульсация үшін тән ЕМЕС:

@ қолқа жеткіліксіздігі

@ бауыр пульсациясы

@ іш қолқасының пульсациясы

@ оң қарынша гипертрофиясы

@ сол қарынша гипертрофиясы

~ Науқас И., 21 жаста іш аймағындағы ауырсыну, құсу, лоқсу шағымдарымен ауруханаға түсті. Дәрігер науқаста “іш қыспасы” болуы мүмкін деп болжады «Іш қыспасы» бұл

@ нитроглицеринмен басылатын ас қорыту кезінде іштің ауыруы

@ тамаққа дейін іштің ауыруы, метеоризм

@ тамақтан кейін іштің ауыруы, диспепсиялық бұзылулар

@ тамаққа дейін іштің ауыруы, диарея

@ іштің ауыруы, таңертең буындардың құрысып қалу сезімі

~ Ауыр жағдайда жас жігіт ауруханаға түсті. Брадикардияның жүректік емес себептері . . . болып табылмайды.

@ жедел қан жоғалту

@ уремия

OÑTÜSTİK QAZAQSTAN MEDISINA AKADEMIASY «Оңтүстік Қазақстан медицина академиясы» АҚ	 SKMA -1979-	SOUTH KAZAKHSTAN MEDICAL ACADEMY АО «Южно-Казахстанская медицинская академия»
«Ішкі аурулар пропедевтикасы» кафедрасы		044 – 47 / 11 ()
«Ішкі аурулар пропедевтикасы-2» пәні бойынша бақылау-өлшеу құралдары, бағдарламаның аралық бақылауға арналған сұрақтары		60 беттің 27 беті

@ миға қан құйылу

@ сарғаю

@ микседема

~ Науқас Я., 30 жаста пульс 150 соққы/мин, АҚ 150/90мм.с.б., тез шаршағыштық, еңтігуге шағымданып ауруханаға түсті. Тамыр соғуының күшею дәрежесі . . . анықталады.

@ қан айналым көлемі

@ пульстік толқындардың дұрыстығы

@ артериялық қысым деңгейі

@ жүрек жиырылу жиілігі

@ жүрек жиырылу күші

~ Науқас бастың айналуына; жалпы әлсіздікке, шаршағыштыққа, еңтігуге, кеуде артындағы ауырсынуға, ұстама кезінде пайда болатын қорқыныш сезіміне, есін жоғалту алдындағы жай-күйі, естен тануға шағымданады. Тамыр соғуының тапшылығы:

@ жыбыр аритмияның тахиформасы

@ брадикардия

@ жыбыр аритмияның брадиформасы

@ тахикардия

@ синус ырғағы

~ 50 жастағы науқас С., жедел жәрдем машинасымен жеткізілді, көз алдында шіркейлердің ұшуына, құсуға, шүйде аймағындағы қатты бас ауруына шағымданады. Жағдайдың нашарлауы стресстік жағдаймен байланысты. Объективті тексеру кезінде: жағдайы ауыр, қозған, бет терілері гиперемияленген, пульс-100 соққы/мин. ырғақты, кернеулі, АҚ-220 / 110 мм с.б. Артериялық қысымның систолалық деңгейі қалыпты жағдайда

@ 90 – 139 мм.с.б

@ 100 – 110 мм.с.б.

@ 100 – 120 мм.с.б

@ 100 – 130 мм.с.б.

@ 120 – 140 мм.с.б.

~ Жедел жәрдем машинасымен артериалық гипертониямен ауыратын науқас жеткізілді, ашық қызыл түсті көпіршікті қақырықпен жөтелге, ауа жетпей қалу сезіміне, еңтігуге, бас айналуына, бас ауруына шағымданады. Қарау кезінде: жағдайы ауыр. Тері қабаттары бозарған, мұрын ерін үшбұрышы цианозды. Тыныс шулы, сырылды, ауыздан ашық қызыл түсті қақырық бөлінеді, ТАЖ 35рет/мин. Жүрек тондары естілмейді, пульс 120 рет/мин, АҚ 210/110 мм с.б. Артериялық қысымның диастолалық деңгейі қалыпты жағдайда

@ 60 – 90 мм.с.б.

@ 60 – 70 мм.с.б.

@ 60 – 80 мм.с.б.

@ 90 – 100 мм.с.б.

@ 100 -110 мм.с.б

~ Науқас В., 56 жаста бас айналуына, әлсіздікке шағымданып қаралды. Объективті тексеру кезінде- беті бозарған, ісінулі, АҚ 210/120 мм.с.б. пульс кернеулі 64 рет/мин, ТАЖ 18 рет/мин. Аяқтардағы АҚ деңгейі:

@ жоғарғыға қарағанда 20-30 мм.с.б. төмен.

@ жоғарғыға қарағанда 20-30 мм.с.б. жоғары.

@ жоғарғыға қарағанда 20-40 мм.с.б. төмен

@ жоғарғыға қарағанда 10-20 мм.с.б. жоғары

@ жоғарғыға қарағанда 30-40 мм.с.б. жоғары

~ Жүрек ақауы бар науқаста объективті тексеру кезінде аяқтардағы АҚ жоғарғыға қарағанда төмендегені анықталған, ол кезде . . . байқалады.

@ қолқа коарктациясы

@ қолқа жеткіліксіздігі

@ гипертониялық ауру

@ қолқа стенозы

@ қолқа аневризмасы

~ 25 жастағы әйел жүрек шуын бағалау үшін дәрігерге қаралды. Анамнезінде бұрын ревматизм және тыңдалатын шу болмаған. I және II тондар қалыпты, кардиомегалия жоқ. Екінші қабырға аралық кеуденің оң жағында систолалық шу естіледі. Жүрек пен қан тамырларының аускультациясы кезінде қалыпты жағдайда екі тон естілмейді :

@ сан артериясында

@ ұйқы артериясында

@ бұғана асты артериясында

@ эпигастральды нүктеде

@ жүрек аускультациясында барлық нүктеде

~ Науқас еңтігуге, жүрек тұысындағы ауырсынуға, жиі естен тануға шағымданады . Аускультация кезінде Траубе екі тоны . . . кезінде тыңдалады.

@ қолқа стенозы

@ қолқа жеткіліксіздігі

@ митральды стеноз

@ митральды жеткіліксіздік

@ үшжармалы жеткіліксіздік

~ Науқас қабылдау бөліміне түсті, АҚ және пульсті өлшеу кезінде жіп тәрізді пульс байқалды. Жіп тәрізді пульс . . . көріністерімен сипатталады.

@ кернеулі және өте әлсіз толу

@ жиі және жоғары

@ сирек және жай

@ өте жиі пульс

@ аритмиялы пульс

~ Науқаста сирек және жай пульс байқалады және естен танып қалулар, күштемелі стенокардия, физикалық жүктеме кезінде еңтігу. Сирек және жай пульс . . . кезінде байқалады.

@ қолқа сағасының стенозы

@ миокард инфарктісі

@ қолқа жеткіліксіздігі

@ митральды стеноз

@ брадикардия

~ Науқас В., 57 жаста жөтел, «ауа жетпеу» сезімі, еңтігу шағымдарымен жедел жәрдем шақырды. Қарау кезінде: жағдайы ауыр. Тері жабындысы бозарған, мұрын ерін үшбұрышы цианозды. Тынысы шулы, сырылды, ауыздан ақшыл қызғылт көпіршікті қақырық бөлінумен, ТАЖ 35 рет/мин. Жүрек тондары естілмейді, пульс 120 рет/мин, АҚ 210/110 мм с. б.. Жоғары пульсты қысым . . . кезінде байқалады.

@ гипертониялық ауру

@ қолқа жеткіліксіздігі

ОҢТҮСТІК ҚАЗАҚСТАН MEDISINA AKADEMIASY «Оңтүстік Қазақстан медицина академиясы» АҚ	 SKMA -1979-	SOUTH KAZAKHSTAN MEDICAL ACADEMY АО «Южно-Казахстанская медицинская академия»
«Ішкі аурулар пропедевтикасы» кафедрасы		044 – 47 / 11 ()
«Ішкі аурулар пропедевтикасы-2» пәні бойынша бақылау-өлшеу құралдары, бағдарламаның аралық бақылауға арналған сұрақтары		60 беттің 28 беті

@ қолқа коарктациясы
 @ қолқа сағасының стенозы
 @ анемия
 ~ Науқас П., 65 жаста мұрыннан қан кетуге, бас айналуға, жалпы әлсіздікке, қатты бас ауруына шағымданады. Бірнеше жыл бойы артериялық гипертониямен зардап шегеді. Объективті: жағдайы ауыр, ТАЖ -20рет/мин, пульс -68 рет/мин, АҚ -240/120мм.с.б. Науқаста пульсты . . . қысым аталады.
 @ систолалық және диастолалық қысым арасындағы айырмашылық
 @ максималды
 @ минималды
 @ орташа қан
 @ диастоликалық
 ~ Пациентте бастың айналуы және естен тануға бейімділігі, стенокардиялық сипаттағы жүрек аймағындағы ауырсыну, систолалық және диастолалық қысым арасындағы үлкен айырмашылық, Мюссе симптомы — бастың шайқалуы, кіші қан айналым шеңберіндегі қанның іркілу симптомдары (жүрек демікпесінің белгілері).
 Оң тамыр соғуы . . . кезде байқалады.
 @ қолқа жеткіліксіздігі
 @ экссудативті перикардит
 @ үш жармалы жеткіліксіздік
 @ үлкен қан айналым шеңберінде іркіліс
 @ жоғары қуыс көктамырының тромбозы
 ~ Науқаста жүрек ұшында I тон әлсіреген, II тон өкпе артериясында қолқада II тонмен салыстырғанды күшейген. Жүрек ұшы аймағында систолалық шу естіледі, аксиларлы аймаққа жүргізіледі. Систолалық шу . . . болып табылады.
 @ I жүрек тоны
 @ II жүрек тоны
 @ III жүрек тоны
 @ IV жүрек тоны
 @ II, III, IV жүрек тондары
 ~ Науқаста жүрек ұшында I тон әлсіреген, қолқада II тон естілмейді. Диастолалық шу . . . болып табылмайды.
 @ I тон
 @ II тон
 @ III тон
 @ IV тон
 @ митральды қақпақшаның ашық тоны
 ~ Науқаста сол қарыншадағы қанның едәуір регургитациясымен және артериялық арнада қан қысымының ауытқуымен байланысты бірқатар симптомдар белгіленді. Екінші тонның әлсіреуі . . . кезінде анықталды .
 @ қолқа қақпақшасының жеткіліксіздігі
 @ қолқа сағасының стенозы
 @ митральды тесіктің стенозы
 @ үлкен қан айналым шеңберінде қысым жоғарылауы
 @ кіші қан айналым шеңберінде қысым жоғарылауы
 ~ Аурухананың қабылдау бөліміне 50 жастағы науқас көз алдында шіркейлердің болуы, құсу, шүйде

аймағында бастың қатты ауруы шағымдарымен қаралды. Жағдайының ауырлығын стресстік жағдаймен байланыстырады. Объективті қарау кезінде: жағдайы ауыр, қозғыш, тері жабындысы беті қызарған, пульс 100 рет/мин, ырғақты, кернеулі, АҚ 220/110мм.с.б. Науқаста аускультативті - қолқада 2 тонның акценті, ол кезде . . . анықталады.
 @ үлкен қан айналым шеңберінде АҚ жоғарылауы
 @ жүрек жеткіліксіздігі
 @ митральды стеноз
 @ кіші қан айналым шеңберінде АҚ жоғарылауы
 @ анемия
 ~ Науқас 28 жаста, дене қызуының 37,5°C көтерілуі, бас айналуы, аяқ қол буындарының ауырсынуы шағымдарымен түсті. Объективті: бұғана асты және ұйқы артериясында айқын пульсация, тері жамылғысы және көзге көрінетін шырышты қабаттары бозарған. Жүрек ұшы түрткісі 6 қабырғааралықта бұғана орта сызығынан 1 см солға жайылған, күшейген. Аускультацияда: Боткин- Эрба нүктесінде протодиастолалық шу, қолқада 2 тонның әлсіреуі. Пульс —90 рет/мин, ырғақты, тез, жоғары. АҚ 180/40 мм.с.б. Бауыр ұлғаймаған, ісінулер жоқ. ЭКГ: левограмма, сол қарынша гипертрофиясы. Жүректе 2 тонның ыдырауы . . . кезде байқалады.
 @ митральды стеноз
 @ сол көктамыр тесігінің стенозы
 @ кіші қан айналым шеңберіндегі қысымды арттыру
 @ үлкен қан айналымының шеңберіндегі қысымды арттыру
 @ сау адамдарда тыныс алу кезеңінің соңында
 ~ Науқас П., 65 жаста мұрыннан қан кетуге, бас айналуына, жалпы әлсіздікке, қатты бас ауруына шағымданады. Бірнеше жыл бойы артериялық гипертониямен зардап шегеді. 2 апта бойы жағдайының нашарлауы. Дәрі-дәрмектерді тұрақты қабылдамайды. Қандай диета ұстану керек білмейді.
 Өкпе артериясында 2 тон акценті . . . кезінде анықталады.
 @ кіші шеңбер тамырларында қысымды арттыру
 @ перикардит
 @ тахикардия
 @ үлкен шеңбер тамырларында қысымды арттыру
 @ брадикардия
 ~ Науқас 36 жаста соңғы кездерде өзін қанағаттанарлық сезініп, жұмыс істеді. Жуық арада айтарлықтай физикалық жүктемеден соң енгіту, жүректің қатты соғуы пайда бола бастады. Түскенде жүрек ырғағы дұрыс, 2ші нүктеде интенсивті қатты систолалық шу, АҚ 110/95 мм.с.б. Систолалық шу . . . кезінде пайда БОЛМАЙДЫ.
 @ митральды тесіктің стенозы
 @ өкпе артериясы сағасының стенозы
 @ митральды қақпақшаның жеткіліксіздігі
 @ үш жармалы қақпақша жеткіліксіздігі
 @ қолқа сағасының стенозы
 ~ 67 жастағы ер адамда физикалық күштемеден соң енгіту, кеудеде ауырсыну пайда болды. Жүрек

OÑTÜSTİK QAZAQSTAN MEDISINA AKADEMIASY «Оңтүстік Қазақстан медицина академиясы» АҚ	 SOUTH KAZAKHSTAN MEDICAL ACADEMY АО «Южно-Казахстанская медицинская академия»
«Ішкі аурулар пропедевтикасы» кафедрасы	044 – 47 / 11 ()
«Ішкі аурулар пропедевтикасы-2» пәні бойынша бақылау-өлшеу құралдары, бағдарламаның аралық бақылауға арналған сұрақтары	60 беттің 29 беті

аускультациясы кезінде, дәрігер диастоликалық шу естіді, ол . . . кезінде пайда болмайды.

- @ митральды қақпақшаның жеткіліксіздігі
- @ қолқа қақпақшаның жеткіліксіздігі
- @ үш жармалы қақпақша жеткіліксіздігі
- @ митральды стеноз
- @ өкпе артериясы қақпақшаның жеткіліксіздігі
- ~ 59 жастағы науқас ер адам, еңтігу, жүрек аймағындағы ауырсыну шағымдарымен ауруханаға түсті. Бұрын митральды стенозға күдік болған. Митральды стенозда диастолалық шу естілетін науқастың қалпы:
- @ сол жақ бүйіріне жатқан
- @ тыныс алуда
- @ тұрған қалпы
- @ алға еңкейген
- @ отырған
- ~ Науқас 42 жаста ауруханада әлсіздікке, таңертеңгі буындардың құрысуына, тізе, шынтақ буындарының, табанның, қол саусақтары аймағының ауырсынуына шағымданады. Анамнезінен: 2 жыл көлемінде ауырады, дәрігерге қаралмаған. Қарау кезінде: саусақтарының ульнарлы девиациясы, шынтақ, тізе өзгеріссіз, табан halux valgus түрінде. Сіздің алдын-ала диагнозыңыз:
- @ Ревматоидты артрит
- @ Бехтерев ауруы
- @ Ревматикалық артрит
- @ Буындардың хондроматозы
- @ Деформацияланған остеоартроз
- ~ 50 жастағы әйел, гликемия деңгейінің екі ретті аш қарынға жоғарылауы 6,9 және 7,2 ммоль/л, дене салмағының артық болуы. Ең ықтимал диагноз:
- @ Қант диабеті 2 тип
- @ Семіздік
- @ Қант диабеті 1 тип
- @ Аш қарынға гликемияның бұзылуы
- @ глюкозаға төзімділіктің бұзылуы
- ~ Л., 33 жастағы науқаста шаршағыштық, әлсіздік байқалады. Анамнезінен: қалқанша безінің субтотальды резекциясы, 50 мкг L-тироксин қабылдаған. Объективті: беті домбыққан, жүрек тондары тұйықталған. АҚ - 100/70 мм с.б. ЭХО -КГ перикард қуысында сұйықтық анықталды. Ең ақпаратты тексеру әдісін атаңыз:
- @ Т₃ және Т₄ деңгейін анықтау
- @ ЭКГ
- @ қан бакпосевы
- @ кеуде қуысы ағзаларына КТ
- @ АҚ тәуліктік мониторинг
- ~ Науқаста диетаның бұзылуынан кейін – қуырылған, ащы тағамдарды қолданған соң пайа болды: жеңілдік әкелмейтін құсу, метеоризм, жүрек айнуы, кекіру, сілекейдің көп бөлінуі, омыртқаға таралатын эпигастрий аймағында ауырсыну.
- Ең ықтимал диагнозыңыз:
- @ панкреатит
- @ гастрит
- @ асқазан ойық жарасы
- @ холецистит

- @ гепатит
- ~ Науқас 45 жаста оң қабырға астының ауырсынуына, құсуға, әлсіздікке шағымданады. 2 жылдан бері ауырады. Жағдайы нашарлауы майлы тағамнан, ішімдік қабылдағаннан соң болған. Объективті: тері және склерасы сарғыш, зәрі «сыра түстес», түссіз нәжіс. Бауыр 5 см ұлғайған, жиегі дөңгелектенген. Сіздің, алдын ала диагнозыңыз: @ созылмалы гепатит
- @ жедел вирусты гепатит
- @ бауыр циррозы
- @ бауыр обыры
- @ Жильбер синдромы
- ~ Науқас Б., 40 жаста, бронх демікпесімен 10 жылдан астам ауырады. Тұрақты түрде холинолитиктер, ингаляционды ГКС, бета-агонисттер, теofilлин қабылдайды. Соңғы кездері түнгі мезгілде кеудеде күйдіру сезімі, дисфагия, қыжылдау байқалады. Сіздің, алдын ала диагнозыңыз:
- @ гастроэзофагеальды ауру
- @ кандидозды фарингит
- @ ЖИА, күштемелі стенокардия
- @ көмей стенозы
- @ асқазан ойық жарасы
- ~ Науқас 52 жаста, үнемі болатын құсу, жалпы әлсіздік, эпигастрий аймағында тұрақты ауырсыну шағымдарымен қаралды. Ауырсыну ішімдік, майлы тағам қабылдағаннан 50-60 мин өткеннен соң пайда болады. Қарау кезінде: Мейо-Робсон симптомы оң, эпигастрий тұсында ауырсыну. Жалпы қан анализінде лейкоциттер $12 \times 10^9 / л$, ЭТЖ - 18 мм/сағ. Сіздің, алдын ала диагнозыңыз:
- @ созылмалы панкреатит
- @ созылмалы холецистит
- @ асқазан ойық жарасы
- @ созылмалы гастрит, В түрі
- @ ГЭРА
- ~ Асқазан ойық жарасымен ауыратын науқаста асқынуды кезеңінде тағам қабылдағаннан соң құсу, «шіріген жұмыртқа» иісі бар кекіру шағымдары пайда болды. Науқаста болуы мүмкін асқынуды:
- @ стеноз
- @ пенетрация
- @ перфорация
- @ қан кету
- @ малигнизация.
- ~ 29 жастағы науқаста кенеттен жүрек айнуы, құсу, дене қызуының жоғарылауы, диарея күніне 6-8 рет сасық иісті жасыл түсті нәжіс байқалды. Сіздің, алдын ала диагнозыңыз:
- @ инфекциялы диарея
- @ инфекциялық емес диарея
- @ спецификалық емес жаралы колит
- @ Крон ауруы
- @ жіңішке ішектің дивертикулезі
- ~ Науқаста ішімдік қабылдаған соң бірнеше ретті құсу, соңғысы қан аралас.
- Сіздің диагнозыңыз:
- @ Меллори-Вейс синдромы

ОҢТҮСТІК ҚАЗАҚСТАН MEDISINA AKADEMIASY «Оңтүстік Қазақстан медицина академиясы» АҚ	 SKMA -1979-	SOUTH KAZAKHSTAN MEDICAL ACADEMY АО «Южно-Казахстанская медицинская академия»
«Ішкі аурулар пропедевтикасы» кафедрасы		044 – 47 / 11 ()
«Ішкі аурулар пропедевтикасы-2» пәні бойынша бақылау-өлшеу құралдары, бағдарламаның аралық бақылауға арналған сұрақтары		60 беттің 30 беті

@ өңештің варикозды-кеңейген көктамырларынан қан кету

@ жедел панкреатит

@ асқазан ойық жарасы

@ Крон ауруы

~ 35 жастағы науқас ас ішкеннен кейін 1,5-2 сағаттан соң, жиі аш қарынға және түнде ауырсынуға шағымданады. Ауырсыну тамақ ішкеннен кейін басылады. Іштің пальпациясы кезінде төс асты аймағында және кіндік маңындағы ауырсыну анықталды. Науқаста айқын астеновегетативті синдром. Науқас стационарлық емдеуді қажет етеді ме:

@ Иә, себебі науқаста бірінші рет анықталған 12 елі ішек ойық жарасы

@ Иә, себебі науқаста бірінші рет анықталған асқазан ойық жарасы

@ Иә, себебі науқаста айқын астеновегетативті синдром

@ Жок, себебі науқаста ойық жара асқынбаған

@ Иә, себебі науқасқа ауруханада эндоскопиялық тексеру жүргізіледі

~ Науқаста объективті тексеру кезінде беттегі цианотикалық қызару, жүрек ұшы түрткісі солға ығысқан, жүрек аускультациясы кезінде I тонның әлсіреуі анықталды, жүректің ұшы түрткісінде бірден I тоннан кейін систолалық шу естіледі, ол сол қолтық асты аймағында жүргізіледі, сондай-ақ патологиялық III тонның естілуі. ЭКГ-да сол жүрекшенің және сол қарыншаның гипертрофиясының белгілері. Алдын ала диагноз:

@ Митральды жеткіліксіздік

@ Митральды стеноз

@ Қолқа стенозы

@ Қолқа жеткіліксіздігі

@ Үш жармалы қақпақшаның стенозы

~ 38 жастағы науқас кеуде қуысының қарқынды ауырсынуына шағымданады, ұзақтығы 20 минутқа дейін, көбінесе физикалық жүктемеден кейін пайда болады, соңғы 2 күнде күшейген, нитроглицеринмен басылуы нашар. ЭКГ: ST сегментінің 2 мм ығысуы, T тісшесі теріс. Диагнозды верификациялауға мүмкіндік беретін диагностикалық тест:

@ кардиоспецификалық ферменттердің жоғарылауы

@ жалпы қан анализі

@ ушглицерид, холетсерин жоғарылауы

@ физикалық жүктемемен тест

@ Эхо -КГ

~ Науқас жөтелге шағымданады алдымен құрғақ, содан кейін қақырық қан жолақтарымен қосылады, өкпе тамырларында қан іркілісі, еңтігу, жүрек соғуының жиілеуі, жүрек соғуының ырғақты емес сезімі, жүректің тоқтап қалуы, кеуде қуысының сол жақ жартысындағы төңкерулер пайда болды.. Митральды жеткіліксіздік кезінде систолалық шудың эпицентрі:

@ жүрек ұшы түрткісі

@ митральды қақпақшаның проекция нүктесінде

@ жүрек негізінде кеудеде

@ кеуденің сол жақ жиегінен 3 қабырға аралықта

@ кеуденің сол жақ жиегінен 4 қабырға аралықта

~ Науқас И., 55 жаста. Шағымдары: ұйқы нашар, көз алдында шіркейлердің ұшуы, бас ауруы. Ең алғаш 6 жыл бұрын АҚ 160/100 мм.с.б дейін жоғарылауы болған, 2 жыл алдын миокар инфарктін алған, тағайындалған ем терапиясын тұрақты қабылдамаған. Бойы 164 см, салмағы 82 кг. Жүрек тондары тұйықталған, қолқада 2 тонның акценті. АҚ 180/115 мм.с.б. Пульс 68 рет/мин, ырғақты, кернеулі. Артериялық қысымның жоғарылауына тән пульс:

@ толық және кернеулі

@ жоғары және жіп тәрізді

@ дикротикалық

@ толымды және әлсіз

@ әртүрлі

~ Тексеру адам туралы кешенді түсінік алуға мүмкіндік береді: оның физикалық және психикалық жағдайы, дене көлемі, оның құрылымы, оның жекелеген бөліктерінің мөлшері мен нысандары, кейбір ағзалардың мөлшері, олардың қызметтері, терінің, шырышты қабатының, май қабатының, лимфа түйіндерінің, сыртқы тамырларының жағдайы және т. б. Жалпы тексеру кезінде науқаста . . . АНЫҚТАЛМАЙДЫ.

@ жүрек аймағындағы өзгеріс

@ төсектегі жағдайы

@ дене бітімі

@ сана сезімі

@ тері және көзге көрінетін шырыш

~ Пациентте объективті тексеру кезінде - кеуде клеткасының перкуссиясында өкпенің үстінен тұйық перкуторлы дыбыс естіледі, ол бар болуын білдіретін . . . дыбыс.

@ тыныш

@ бииктеген

@ ұзарған

@ қысқарған

@ шулы

~ Пациентте объективті тексеру кезінде - кеуде қуысының перкуссиясы өкпенің үстінен анық перкуторлы дыбыс естіледі, ол бар болуын білдіретін . . . дыбыс.

@ шулы

@ ұзарған

@ төмендеген немесе жоғарылаған

@ тыныш

@ тұйық

~ Науқасты қарағанда, дәрігер жүрек тұсындағы кеуде қуысының біршама ұлғаюын анықтады, жүрек ұшы түрткісі визуалды және пальпаторлық түрде анықталмады. Жай перкуссия анықтау үшін қолданылады:

@ абсолютті жүрек тұйығының шекаралары

@ бауыр шекарасы

@ өкпе шекарасы

@ салыстырмалы жүрек тұйығының шекарасы

@ қабыну ошағы

~ Науқасты қарау кезінде дәрігер жай перкуссия қолданды. Жүрек тұсындағы кеуде қуысының біршама ұлғаюын анықтады, жүрек ұшы түрткісі визуалды және

O'NTUSTIK QAZAQSTAN MEDISINA AKADEMIASY «Оңтүстік Қазақстан медицина академиясы» АҚ	 SOUTH KAZAKHSTAN MEDICAL ACADEMY АО «Южно-Казахстанская медицинская академия»
«Ішкі аурулар пропедевтикасы» кафедрасы	044 – 47 / 11 ()
«Ішкі аурулар пропедевтикасы-2» пәні бойынша бақылау-өлшеу құралдары, бағдарламаның аралық бақылауға арналған сұрақтары	60 беттің 31 беті

пальпаторлық түрде анықталмады . Жай перкуссия анықтау үшін қолданылады

- @ салыстырмалы жүрек тұйығының шекарасы
- @ салыстыру жүргізу
- @ терең орналасқан қуысты анықтау
- @ ағзаның шекарасы
- @ қабыну ошағы

~ Науқаста тексеру кезінде жұмсақ тіндердің диффузды ісінуі, дененің төменгі бөлігінде басым орналасуы байқалады. Дәрігер "анасарка" синдромын қойды. "Анасарка" ұғымына кірмейді:

- @ Стокс жағасы
- @ асцит
- @ гидроперикард
- @ жаппай, кең таралған ісіктер
- @ гидроторакс

~ I типті қант диабеті бар емделуші диабеттік кетоацидоз жағдайында, реанимацияда болған, гипервентиляция түрінің бірі болып табылатын терең, сирек, шулы тыныс алу. Терең шулы және сирек тыныс түрі тыныс деп аталады. .

- @ Куссмауль
- @ Чейн - Стокс
- @ Грокк
- @ Биотт
- @ аралас

~ Ауруханаға түскен науқасты объективті қарау кезінде дәрігер пневмоторакске күдіктенді. Пневмоторакс кезінде анықталатын перкуторлы дыбыс:

- @ тимпаникалық
- @ көмескі
- @ тұйық
- @ ашық өкпелік
- @ көмескі-тимпаникалық

~ Науқас тек түнде пайда болатын немесе күшейетін жөтелге шағымданды. Ол жақсы демалуға мүмкіндік бермейді. Түнгі жөтел жиі кездеседі.

- @ өкпе туберкулезінде
- @ өкпе абсцессінде
- @ жедел бронхитте
- @ крупозды пневмонияда
- @ ошақты пневмонияда

~ Сол жақ қарыншалық жүрек жеткіліксіздігі бар науқастың мәжбүрлі жағдайы:

- @ аяқтарын төмен түсірген және басын жоғары көтеріп отыру
- @ өз қолдарымен орындықтың арқасына тіреп отыру
- @ аяқтарын жоғары көтерген
- @ «бағыттаушы ит» позициясы
- @ тізе -шынтак

~ Науқас төсекке отыруға мәжбүр, алға еңкейіп, кереуеттің шетіне сүйенген жағдайы

- @ бронх демікпесі тұншығу ұстамасы
- @ жүрек демікпесі ұстамасы
- @ перикардит
- @ миокард инфаркты
- @ бүйрек шаншуы

~ Ортопноэ жағдайын жүрек демікпесі кезінде науқас . . азайту үшін қабылдайды.

- @ еңтігуді
- @ ауруды
- @ жүректің жиі соғуын
- @ бронхоспазмды
- @ жөтелді

~ Жүрек-қантамыр жүйесі ауруларында цианоз жиі кездеседі.

- @ шеткі
- @ аралас
- @ жергілікті
- @ орталық
- @ жалпы

~ Жүрек-қантамыр жүйесінің аурулары кезіндегі цианоз байланысты. . . .

@ қан ағынының баяулауы және қоршаған шеткі тіндерге оттегінің үлкен қайтарылымына

@ өкпе қанының артериализациясының бұзылуына

@ жүрек қан тамырлары жүйесіне қанның аз толтыруына

@ перифериялық қандағы эритроциттер санының азаюына

@ шеткері қандағы Нв-а төмен деңгейіне

~ Пациентті объективті тексеру кезінде дәрігер теріс жүрек ұшы түрткісін анықтады, ол кездеседі.

- @ жабыспалы перикардитте
- @ сол қарыншаның гипертрофиясында
- @ оң қарыншаның гипертрофиясында
- @ экссудативті перикардитте
- @ көкірек артқы қуысының ісіктеріне

~ Жүрек соққысы қолдың барлық алақан бетіне пальпацияланады және жүректің абсолюттік тұйықтау аймағында (кеуденің сол жағында IV—V қабырға аралық) кеуде бөлігінің шайқалуы сияқты сезіледі. Сынған, көтерілетін, резистентті жоғарғы жүрек ұшы соққысы аталады:

- @ күмбез тәрізді
- @ теріс
- @ ығысқан
- @ шектеулі
- @ жоғары

~ Ауруханаға түскен науқаста тері жамылғысының бозаруы байқалады. Тері жамылғысының бозаруы себепші:

- @ перифериялық тамырларда спазм
- @ организмде газ алмасу деңгейінің жоғарылауы
- @ қалпына келтірілген қандағы гемоглобин деңгейінің жоғарылауы
- @ перифериялық тамырларда қан іркілісі
- @ қанда гемоглобин және эритроциттердің жоғарылауы

~ Науқаста дене қызуының 38-39 градус шегінде көтерілуі бағаланады.

- @ фебрильді температура
- @ өте жоғары температура
- @ жоғары температура
- @ гиперпиретикалық температура
- @ субфебрильді температура

ОҢТҮСТІК ҚАЗАҚСТАН MEDISINA AKADEMIASY «Оңтүстік Қазақстан медицина академиясы» АҚ	 SOUTH KAZAKHSTAN MEDICAL ACADEMY АО «Южно-Казахстанская медицинская академия»
«Ішкі аурулар пропедевтикасы» кафедрасы	044 – 47 / 11 ()
«Ішкі аурулар пропедевтикасы-2» пәні бойынша бақылау-өлшеу құралдары, бағдарламаның аралық бақылауға арналған сұрақтары	60 беттің 32 беті

~ Науқасты объективті тексеру кезінде пальпацияда кеуде қуысының прекардиальды аймағында діріл анықталды, бұл жүректің кейбір ақаулары кезінде диастоланың фазасында пайда болады. Науқаста жүрек ұшы түрткісінде диастолалық дірілге . . . себепші.

@ митральды стеноз

@ қолқалық жеткіліксіздік

@ қолқа стенозы

@ үшжармалы жеткіліксіздік

@ митральды жеткіліксіздік

~ Науқаста дәрігер альтернирлеуші пульсті анықтады-толыққанды систоланың дұрыс кезектесуімен жүректің әлсіз систолалық қысқаруымен, бұл . . . кезде байқалады.

@ жыбыр аритмия

@ А – V блокада

@ экстрасистолия

@ тахикардия

@ айқын жүрек жеткіліксіздігі

~ Дәрігер науқаста тыныс алу кезінде пульс толуының азаюын анықтады ,яғни парадоксалды пульс, ол . . . кезде байқалады .

@ миокардит

@ іш сүзегі

@ жүрек жеткіліксіздігі

@ жабыспалы перикардит

@ миокард инфаркты

~ Ауруханаға түскен науқаста дәрігер жүректің бір соққысында пульстің ек еселенуін анықтады-дикротикалық пульс, ол қай кезде байқалады. . . .

@ іш сүзегі

@ жыбыр аритмия

@ экстрасистолия

@ жүрек жеткіліксіздігі

@ жабыспалы перикардит

~ Қалалық аурухананың қабылдау бөліміне түскен кездегі науқастың шағымдары: бас айналу және талуға бейімділік, жүрек тұсының стенокардиялық сипаттағы ауыруы, Миоссе синдромы — бастың шайқалуы, қан айналымының кіші шеңберіндегі қанның тоқырау белгілері (жүрек демікпесінің белгілері), жоғары және секірмелі пульс, бауыр проекциясы саласындағы оң гипохондриядағы пульсация. Екі тон да әлсіремейді. Бұл симптоматология тән

@ митральды қақпақшаның жеткіліксіздігі

@ экссудативті плеврит

@ өкпе эмфиземасы

@ перикардит

@ семіздік

~ Науқас жүрек аймағындағы ауырсынуға шағымданады, ол жаттығу кезінде күшеймейді, оны нитроглицерин таблеткаларының көмегімен басылмайды. Жиі терең тыныс алу кезінде ауырсыну күшейеді. Ауырсынудың жоғарылауы алға қарай қисайған кезде де байқалады. Отырған кезде науқас өзін жақсы сезінеді. Екі тон күшейтілмейді. Клиникалық көрініс тән

@ перикардит

@ тиреотоксикоз

@ пневмосклероз

@ сол жақ қарынша гипертрофиясының бастапқы сатысы

@ физикалық күш салғаннан кейінгі жағдайлар

~ Науқаста аускультацияда шапалақты I тон естіледі, диастолалық шу, пресистолалық шу ерекшелігі тән

@ митральды стеноз

@ митральды жеткіліксіздік

@ трикуспидальды стеноз

@ қолқа жеткіліксіздігі

@ қолқа стенозы

~ Науқаста аускультация кезінде төстің оң жағынан II қабырға аралықта қатты систолалық шу анықталды, ол тән

@ қолқа стенозы

@ өкпе артериясының стенозы

@ жүрекше аралық перденің ақауы

@ қарынша аралық перденің ақауы

@ митральды жеткіліксіздік

~ Артериялық гипертензия және кіндік үстінде систолалық шуды анықтаған кезде диагнозды верификациялау үшін науқасқа зерттеу тағайындалған:

@ бүйрек артерияларына УЗДГ

@ бүйректі УДЗ

@ кеуде клеткасы ағзаларын жалпы шолу R-графиясы

@ көз түбін тексеру

@ Экскреторлы урография

~ Ортопноз жағдайы жүрек демікпесі кезінде науқас азайту үшін қабылдайды. . .

@ ентігу, өйткені қан аяқтарда ұсталады

@ ауру

@ жүрек жиі соғу

@ бронхоспазм

@ жөтел

~ Митральды стеноз кезінде диастолалық шу тыңдалады:

@ жүрек ұшының тек шектеулі бөлігінде

@ кеуденің сол жақ жиегінің бойымен жоғары

@ сол қолтық асты ойығында

@ жауырын аралық кеңістікте

@ бүкіл жүрек бетінің үстінде

~ Басты жоғары көтеруімен және аяқтары төмен түсірілген науқастың мәжбүрлі жағдайы

@ сол қарыншалық жүрек жеткіліксіздігі

@ стенокардия ұстамасы

@ коллапс

@ кеуде клеткасының сол жағында ауырсыну

@ жөтел ұстамасы

~ Науқас қабылдау бөлмесіне шағымдармен жүгінді: жедел ентігуге, тұншығуға, көбік қызғылт қақырықты шығарумен тыныс алуға, әлсіздік, суық терге

@ жедел сол жақ қарыншалық жеткіліксіздіктің белгілері (өкпе ісінуі)

@ бауыр эклампсиясының белгілері

@ бүйрек эклампсиясының белгілері

@ бүйрек артериялық гипертензиясының белгілері

ОҢТҮСТІК ҚАЗАҚСТАН MEDISINA AKADEMIASY «Оңтүстік Қазақстан медицина академиясы» АҚ	 SKMA -1979-	SOUTH KAZAKHSTAN MEDICAL ACADEMY АО «Южно-Казахстанская медицинская академия»
«Ішкі аурулар пропедевтикасы» кафедрасы		044 – 47 / 11 ()
«Ішкі аурулар пропедевтикасы-2» пәні бойынша бақылау-өлшеу құралдары, бағдарламаның аралық бақылауға арналған сұрақтары		60 беттің 33 беті

@ феохромоцитома кезіндегі симптоматикалық артериялық гипертензияның көріністері
 ~ Науқас қабылдау бөліміне бас ауруы, жүрек соғысы, денеде дірілдеу, қан қысымының күрт жоғарылауы, физикалық күш салу туралы шағымдармен жүгінді – бұл

....

@ бүйрек эклампсиясының белгілері
 @ феохромоцитома кезіндегі симптоматикалық артериялық гипертензияның көріністері
 @ жедел сол жақ қарыншалық жеткіліксіздіктің белгілері (өкпе ісінуі)
 @ гипертония кезіндегі криз
 @ бүйрек артериялық гипертензиясының белгілері
 ~ Айқын тұрақты артериялық гипертензиясы бар науқаста мерзімді бас ауруы, көру қабілетінің нашарлауы туралы шағымдар жиілеп кетті, көбінесе жас адамдарда – бұл

@ жедел сол жақ қарыншалық жеткіліксіздіктің белгілері (өкпе ісінуі)
 @ бүйрек артериялық гипертензиясының белгілері:
 @ феохромоцитома кезіндегі симптоматикалық артериялық гипертензияның көріністері
 @ гипертония кезіндегі криз
 @ бүйрек эклампсиясының белгілері
 ~ Науқаста түсініксіз енгіту, салмақ жоғалту, физикалық белсенділік кезінде шаршау, жүрек соғысы, жөтел, дауыстың естілуі – өкпе гипертензиясы дамыды. Митральды стеноздағы өкпе гипертензиясының көрінісі

....

@ өкпе артериясына 2 тон екпіні
 @ аортаға 2 тон екпіні
 @ митральды қақпақшаның ашылу үні
 @ жоғарғы жағында 1 тонды шапалақтау
 @ күшейтілген 1 тон қолқада
 ~ Ауруханаға өкпе артериясы қақпақшасының жеткіліксіздігі бар науқас түсті. Симптомдар әдетте өкпе гипертензиясы жоқ (өкпе артерияларындағы қысымның жоғарылауы), өкпе артериясы қақпақшасының жеткіліксіздігінде болмайды. Өкпе артериясы қақпақшасының салыстырмалы жеткіліксіздігінің функционалдық шуы деп аталады

@ Грэхема – Стилл шуы
 @ Флинт шуы
 @ Виноградова – Дюразье шуы
 @ қасқыр үні (шум волчка)
 @ Траубе тоны
 ~ Ауруханаға түскен науқаста жүректің аралас митральды ақауы анықталды. Аралас ақау деп аталады

@ тесік стенозы және бір қақпақшалық аппаратта қақпақшаның жеткіліксіздігі
 @ қақпақша аппаратының зақымдануы және аралық ақауы
 @ қақпақша аппаратының зақымдануы және қолқаның аномальды орналасуы
 @ қақпақша аппаратының зақымдануы және тамырлар арасындағы патологиялық қосылыс
 @ бірден 2 қақпақшалық аппараттың зақымдануы

~ Науқас енгітумен, жөтелмен, қан түкірумен, жүректің жиі соғуымен, жүрек тұсындағы ауырсынумен, физикалық жүктемеге төзімділіктің төмендеуімен түсті. Науқасты тексергеннен кейін дәрігер қосарлы ақауға күдіктенеді, ол аталады . . .

@ бірден 2 қақпақшалық аппараттың зақымдануы
 @ қақпақша аппаратының зақымдануы және аралық ақауы
 @ қақпақша аппаратының зақымдануы және қолқаның аномальды орналасуы @ қақпақша аппаратының зақымдануы және тамырлар арасындағы патологиялық қосылыс
 @ тесік стенозы және бір қақпақшалық аппаратта қақпақшаның жеткіліксіздігі
 ~ Ер адам жалпы әлсіздікке, шаршағыштыққа, енгітуге шағымданады. Стеноздың басым болуы немесе митральды қақпақшаның жеткіліксіздігі анықталады . . .

@ жүрек ұшында 1 тонның сақталуы және дыбысталуы
 @ жыбыр аритмияның болуы
 @ жүрек ұшында диастолиялық шудың айқындылығы
 @ жүрек ұшында систолалық шудың айқындылығы
 @ сол жүрекше гипертрофиясының дәрежесі
 ~ Семсер тәрізді өсіндінің негізіндегі жүрек аймағына иррадиациясы бар, тамақтан кейін жарты сағаттан кейін, дене жүктемесі мен дененің еңкеюі кезінде пайда болатын және күшейтілетін ауырсынулар; алмагельмен толық басылмайды. Сондай-ақ, ауамен кекіру, тұншығу ұстамалары, жөтел байқалады. Барий қосындысы бар рентгенологиялық зерттеуде-асқазаннан өңешке қарама-қарсы массаның рефлюксі. Мүмкін болатын жағдай :

@ кардия ахалазиясы
 @ рефлюкс-эзофагит
 @ өңеш рагы
 @ бронхиальды демікпе
 @ созылмалы гастрит
 ~ Науқаста қалалық аурухананың қабылдау бөлмесіне түскен кезде шағымдар бар: тахибрадикардия аясында есінің қысқа мерзімді жоғалуы, тыныс алудың болмауы, қысым пульсі, терінің бозаруы, құрысулар, еріксіз зәр шығару және дефекация, бастапқы көңіл-күйді тез өздігінен қалпына келтіру диагнозға сәйкес келеді:

@ Моргани-Эдамса-Стокс ұстамасы
 @ гипергликемиялық жағдайы
 @ қарыншалардың фибрилляциясы
 @ эпилептикалық статус
 @ ортостатикалық коллапс
 ~ Науқастың бет әлпеті оның жағдайын, уайымын, азабын көрсетеді. Бірқатар ауруларда бет көрінісі маңызды диагностикалық белгі болып табылады. "Митральды бет" байқалады . . .

@ митральды стеноз
 @ Иценко-Кушинг синдромы
 @ үш жармалы жеткіліксіздігі
 @ перикардит
 @ қолқа ақауы
 ~ 38 жастағы науқас кеудедегі қарқынды ауырсынуға шағымданады, ұзақтығы 20 минутқа дейін, негізінен физикалық белсенділікке байланысты, соңғы 2 күнде

O'NTÜSTIK QAZAQSTAN MEDISINA AKADEMIASY «Оңтүстік Қазақстан медицина академиясы» АҚ	 SOUTH KAZAKHSTAN MEDICAL ACADEMY АО «Южно-Казахстанская медицинская академия»
«Ішкі аурулар пропедевтикасы» кафедрасы	044 – 47 / 11 ()
«Ішкі аурулар пропедевтикасы-2» пәні бойынша бақылау-өлшеу құралдары, бағдарламаның аралық бақылауға арналған сұрақтары	60 беттің 34 беті

күшейе түседі, нитроглицеринмен жақсы тоқтатылмайды. ЭКГ-да: ST сегментінің 2 мм-ге ауысуы, теріс тісше Т. Диагнозды тексеруге мүмкіндік беретін диагностикалық тест:

- @ кардиоспецификалық ферменттердің жоғарылауы
- @жалпы қан анализі
- @холестериннің, триглицеридтердің жоғарылауы
- @дене белсенділігі сынағы
- @ ЭКГ Эхокардиографиясы

~ 29 жастағы науқаста кенеттен пайа болды жүрек айнуы, құсу, дене қызуының жоғарылауы, диарея тәулігіне 6-8 рет жасыл түсті иісті нәжіс. Қандай ауру туралы ойлауға болады:

- @инфекционды диарея
- @инфекционды емес диарея
- @неспецификалық жаралы колит
- @ Крон ауруы
- @жіңішке ішек дивертикулезі

~ Науқас ішімдік қабылдағаннан кейін бірнеше рет құсу пайда болды, соңғысы қан аралас. Сіздің алдын ала диагнозыңыз:

- @Меллори-Вейс синдромы
- @өнештің варикозды-кеңейген көктамырларынан қан кету;
- @жедел панкреатит
- @асқазанның ойық жарасы
- @Крон ауруы

~ Науқас 45 жаста әлсіздікке, жүрек айнуына, оң жақ қабырға астындағы ауырсынуға шағымданады. 2 жыл бойы ауырады. Ішімдік, майлы тамақ ішкеннен кейін жағдайының нашарлауы. Об-ті: тері және склераның сарғаюы, несеп "сыра түсті", нәжісі түссізденген. Бауыры 5 см ұлғайған, жиегі дөңгеленген. Сіздің алдын ала диагнозыңыз:

- @созылмалы гепатит
- @жедел вирусты гепатит
- @бауыр циррозы
- @бауыр рагы
- @ Жильбер синдромы

~ Артық дене салмағы бар 50 жастағы әйелде екі рет аш қарынға гликемия деңгейінің 6,9 және 7,2 ммоль/л-ге дейін артуы анықталды. Мүмкін болатын диагноз:

- @ Қант диабеті 2 типі
- @ Семіздік
- @ Қант диабеті 1 типі
- @ Аш қарынға гликемия бұзылысы
- @ Глюкозаға төзімділіктің бұзылысы

~ Науқас Л., 33 жаста, шаршағыштық әлсіздік байқалады. Анамнезінен: қалқанша безінің субтотальды резекциясы, 50 мкг L-тироксин қабылдаған. Объективті: беті домбыққан, жүрек тондары тұйықталған. АҚ 100/70мм.с.б.ЭХОКГ-да перикард қуысында сұйықтық болуы анықталды. Тексерудің ең ақпараттық әдісі болып табылады. . @ T₃ және T₄ деңгейін анықтау

- @ЭКГ
- @қан бакпосевы
- @ кеуде қуысы ағзаларын КТ
- @АҚ тәуліктік мониторинг

~Зимницкий сынамасын жүргізген кезде мынадай деректер анықталды: тәуліктік диурез 2500 мл, күндізгі диурез – 1720 мл, түнгі диурез -780 мл.,өртүрлі порциялардағы несептің салыстырмалы тығыздығының ең жоғары және ең төменгі мәні 1,005 – 1,012 шегінде.Аталған қорытындылардың қайсысы осы зерттеуде ең дұрыс болып табылады?

- @ полиурия, гипостенурия
- @ гипоизостенурия, никтурия
- @ полиурия, поллакиурия
- @изостенурия, никтурия
- @ полиурия, никтурия

~Клиникаға жедел жәрдем бригадасы 38 жастағы ер адамды жүрек айну, құсу, зәрдің болмауы, бұлшықеттің тартылуына шағымданады. Анамнезден: жол-көлік апатына түскен, бүйрекке ауыр зақым келді. Қан анализінде несепнәр - 9,3 ммоль/л, креатинин – 188 мкмоль/л, Na⁺ - 131 ммоль/л, K⁺ - 6,8 ммоль/л. Төмендегі синдромдардың қайсысы осы жағдайда болуы мүмкін?

- @ жедел бүйрек жеткіліксіздігі синдромы
- @ созылмалы бүйрек жеткіліксіздігі синдромы
- @ бүйрек артериялық гипертензия синдромы
- @ нефротикалық синдром
- @ нефритикалық синдром

~Клиниканың қабылдауына 56 жастағы әйел бет ісігіне,танертең көбірек пайда болады, зәр шығарудың төмендеуіне, тез шаршауға шағымданады. Анамнезде: жиі суық тию. Қарау кезінде: науқастың беті бозарған, домалақтанған, қабағы ісінген, көз саңылауы жіңішкерген.

Жоғарыда айтылғандардың қайсысы тексеру деректерін дұрыс сипаттайды?

- @facies nephritica
- @facies febrilis
- @facies mitralis
- @facies basedovica
- @facies Hippocratica

~ Клиниканың қабылдау бөліміне 48 жастағы әйел, сылақшы-сырлаушы жүгінді, бет ісігіне,танертең көбірек, бөлінетін зәр мөлшерінің азаюы, несептің "ет жуындысы" түсіне боялуы, жүрек соғуы, тез шаршағыштыққа шағымдары бар. Анамнезден: бір ай бұрын гипотермиядан кейін тонзиллит, бронхит пайда болды, содан кейін мезгіл-мезгіл төменгі арқадағы ауырсыну мазалайды. Объективті: науқас адамның беті сұрғылт,домалақтанған, қабақ ісінген. АҚҚ150/110 мм сын.бағ..ЖЗА-да:ақуыз 0,099% 0, эритроциттер 45-50. Жоғарыда айтылғандардың қайсысы "ет жуу" түсінің зәрін тудыруы мүмкін?

- @ гломерула капиллярларының өткізгіштігінің төмендеуі
- @ несепардың қабынуы
- @ несепардың таспен зақымдануы
- @ қандағы эритроциттер санының артуы
- @ қанның үю факторлары деңгейінің төмендеуі

~ 52 жастағы ер адам, жүргізуші болып жұмыс істейді, учаскелік терапевтке бас ауруы, тиннитус, "ет жуу"түсті

OÑTÜSTİK QAZAQSTAN MEDISINA AKADEMIASY «Оңтүстік Қазақстан медицина академиясы» АҚ	 SOUTH KAZAKHSTAN MEDICAL ACADEMY АО «Южно-Казахстанская медицинская академия»
«Ішкі аурулар пропедевтикасы» кафедрасы	044 – 47 / 11 ()
«Ішкі аурулар пропедевтикасы-2» пәні бойынша бақылау-өлшеу құралдары, бағдарламаның аралық бақылауға арналған сұрақтары	60 беттің 35 беті

зәр шығару туралы шағымдармен жүгінді. Әрі қарай тексеру кезінде беттің ісінуі, қан қысымының 160/105 мм сын. б. дейін жоғарылауы анықталды. Бұл жағдайдың ең ықтимал себебі қандай?

@гломеруланың жедел қабынуы

@ қан плазмасының онкотикалық қысымының жоғарылауы

@ қан плазмасының онкотикалық қысымын төмендету

@ сұйықтықты көп тұтыну

@ бүйрек жамбасының зақымдануы

~32 жастағы ер адам, құрылысшы, учаскелік дәрігерге зәрдің азаюы, аздап әлсіздік туралы шағымдармен жүгінді. Сұйықтықты қабылдау шектелмеген. Тексеру кезінде науқастың терісі бозғылт, қабақтың ісінуі. Олдричтың көпіршік сынамасын жүргізу кезінде резорбция 60 минуттан кейін жүргізілді.

Жоғарыда айтылғандардың қайсысы науқаста бұл жағдайды тудыруы мүмкін?

@ бүйректің шоғырлану қабілетінің бұзылуы

@несеппен осмотикалық белсенді заттардың жоғары бөлінуі

@бүйрек функциясының төмендеуі

@дене белсенділігінің артуы

@ жасырын ісінудің жинақталуы

~Зимницкий сынамасын жүргізу кезінде мынадай деректер анықталды: тәуліктік диурез 1600 мл, түнгі диурез 720 мл. Несептің салыстырмалы тығыздығының ауытқуы 1,008 – 1,013 шегінде.

Аталған қорытындылардың қайсысы осы сынама үшін ең дұрыс болып табылады?

@никтуриямен гипозостенурия

@никтуриямен гиперозостенурия

@ поллакиуриямен полиурия

@ гипостенуриямен полиурия

@никтуриямен полиурия

~ Науқаста қанның биохимиялық анализінде мочевина – 11,5 ммоль/л, креатинин – 185,2 мкмоль/л. Реберг сынамасы анықталды: гломерулярлық фильтрация 75 мл/мин, түтікшелі реабсорбция – 90%. Науқасқа қосымша зерттеу қажет:

@экскреторлық урография

@ компьютерлік томография

@ радиоизотопты қайта құру

@ бүйрек биопсиясы

@ нефроангиография

~ Тексеру кезінде несептің нашар ағуына шағымдары бар науқаста қасаға үсті аймағында аздаған ісіну анықталады. Бұл жағдайдың себептері қандай?

@қуық асты безі мөлшерінің ұлғаюы

@ жаппай су жүктемесі

@сұйықтық қабылдауды шектеу

@ салуретиктерді қабылдау

@ антибиотиктерді қабылдау

~ Қарау кезінде: науқастың беті бозарған, ісінген, қабақтары ісінген, көз саңылаулары тарылған. Бұл өрнек деп аталады:

@facies nephritica

@facies mitralis

@facies Hippocratica

@facies febrilis

@facies basedovica

~Зимницкий сынамасын жүргізген кезде мынадай деректер анықталды: күндізгі диурез 1400 мл, түнгі диурез 920 мл.

Аталған қорытындылардың қайсысы осы сынақ үшін ең дұрыс болып табылады?

@никтуриямен полиурия

@ гипостенуриямен полиурия

@ поллакиуриямен полиурия

@никтуриямен полиурия

@никтурия

~Клиниканың қабылдау бөліміне 56 жастағы әйел бет, қабақтың ісінуіне, таңертең көбірек, зәр шығарудың төмендеуіне, шаршағыштыққа

шағымданады. Анамнезде: жиі суық тию. Қан анализінде: жалпы ақуыз - 57 г/л, глюкоза-6,6 ммоль/л; жалпы зәр анализінде: ақуыз 1,05 г/л.

Аталған синдромдардың қайсысы осы клиникалық жағдайға тән?

@ нефротикалық синдром

@ созылмалы бүйрек жеткіліксіздігі синдромы

@ жедел бүйрек жеткіліксіздігі синдромы

@ бүйрек артериялық гипертензия синдромы

@ нефритикалық синдром

~ Бас ауруы, тиннит, беттің ісінуі, "ет жуғыштары" түсті несептің бөлінуі шағымдарымен науқаста артериялық қысымның 160/105 мм сын. бағ. дейін жоғарылауы анықталды. Бұл жағдайды қандай ықтимал себептер тудыруы мүмкін?

@гломеруланың жедел қабынуы

@ сұйықтықты көп тұтыну

@ қан плазмасының онкотикалық қысымының жоғарылауы

@ қан плазмасының онкотикалық қысымын төмендету

@ қан плазмасының гидростатикалық қысымының жоғарылауы

~ Науқаста симптомдардың болуы – әлсіздік, ұйқышылдық, жүрек айну, құсу, тәуліктік диурез 360 мл, қандағы мочевина мөлшері – 11,2 ммоль/л, креатинин-205 мкмоль / л, қалдық азот 36,2 ммоль / л.

@ созылмалы бүйрек жеткіліксіздігі синдромы

@ жедел нефрит синдромы

@ созылмалы нефрит синдромы

@ нефротикалық синдром

@ жедел бүйрек жеткіліксіздігі синдромы

~ Науқаста қанның биохимиялық анализінде: мочевина – 11,5 ммоль/л, креатинин – 185,2 мкмоль/л. Реберг сынамасы анықталды: гломерулярлық фильтрация 75 мл/мин, түтікшелі реабсорбция – 90%. Қандай қосымша зерттеу ең ақпаратты?

@экскреторлық урография

@ нефроангиография

@ компьютерлік томография

@ радиоизотопты қайта құру

@ бүйрек биопсиясы

ОҢТҮСТІК ҚАЗАҚСТАН MEDISINA AKADEMIASY «Оңтүстік Қазақстан медицина академиясы» АҚ	 SKMA -1979-	SOUTH KAZAKHSTAN MEDICAL ACADEMY АО «Южно-Казахстанская медицинская академия»
«Ішкі аурулар пропедевтикасы» кафедрасы		044 – 47 / 11 ()
«Ішкі аурулар пропедевтикасы-2» пәні бойынша бақылау-өлшеу құралдары, бағдарламаның аралық бақылауға арналған сұрақтары		60 беттің 36 беті

~35 жастағы әйел кассир болып жұмыс істейді, оң бел аймағындағы ауырсыну, таңертең қабақтың аздап ісінуі, жиі зәр шығару, бас ауруы, жалпы әлсіздік туралы шағымдармен дәрігерге жүгінді. Анамнезден: созылмалы пиелонефрит диагнозымен тіркелген.

Науқасқа қосымша тексеру ұсынылды.

Жоғарыда айтылғандардың қайсысы жалпы зәр анализінде анықталуы мүмкін?

@бұлтты зәр, үлес салмағы 1012, лейкоцитурия

@ бұлтты зәр, үлес салмағы 1025, цилиндрурия

@бұлтты зәр, үлес салмағы 1010, протеинурия

@ микрогематурия, айқын протеинурия

@ лейкоцитурия, айқын протеинурия

~ Клиниканың қабылдау бөліміне 44 жастағы менеджер ер адам таңертең қабақтың аздап ісінуі, шығарылған зәрдің азаюы, зәрдің қабақтың "ет жуындысы" түсіне боялуы туралы шағымдармен жүгінді. АҚҚ 140/100 мм сын.бағ.ЖЗА – да:ақуыз 0,099% 0, эритроциттер – 25-35 р / с, лейкоциттер 10-12 р / с

Аталғандардың қайсысы науқастың ісінуінің ең ықтимал себебі?

@ гиперальдостеронемия, гипопроteinемия,

@ гиперпротеинемия, гиперальдостеронемия

@ гиперальдостеронемия, калий мөлшерінің төмендеуі

@ гипоальдостеронемия, натрий мөлшерінің

жоғарылауы

@ақуыз синтезінің төмендеуі, калий мөлшерінің

жоғарылауы

~Клиниканың қабылдау бөліміне 46 жастағы әйел бет

ісінуіне, таңертең көбірек пайда болады, зәр

шығарудың төмендеуіне, тез шаршауға шағымданады.

Анамнезде: жиі суық тию. Қарау кезінде: науқастың беті бозғылт, домалақтанған, қабақ ісінген, көз саңылауы жіңішкерген.

Жоғарыда айтылғандардың қайсысы тексеру деректерін дұрыс сипаттайды?

@facies nephritica

@facies febrilis

@facies mitralis

@facies basedovica

@facies Hippocratica

~Клиникаға жедел жәрдем бригадасы 38 жастағы ер адамды жүрек айну, құсу, зәрдің болмауы, бұлшықеттің тартылып қалуына шағымданады. Анамнезден: жол-көлік апаты болған, бүйрекке ауыр зақым келген. Қан

анализінде: несепнәр - 9,3 ммоль/л, креатинин – 188

мкмоль/л, Na⁺ - 131 ммоль/л, K⁺ - 6,8 ммоль/л.

Төмендегі синдромдардың қайсысы осы жағдайда

болуы мүмкін?

@ жедел бүйрек жеткіліксіздігі синдромы

@ созылмалы бүйрек жеткіліксіздігі синдромы

@ бүйрек артериялық гипертензия синдромы

@ нефротикалық синдром

@ нефритикалық синдром

~Зимницкий сынамасын жүргізген кезде мынадай

деректер анықталды: тәуліктік диурез 2500 мл, күндізгі

диурез – 1720 мл, түнгі диурез 780 мл., әртүрлі

порциялардағы несептің салыстырмалы тығыздығының ең жоғары және ең төменгі мәні 1,005 – 1,012 шегінде. Аталған қорытындылардың қайсысы осы зерттеуде ең дұрыс болып табылады?

@ полиурия, гипостенурия

@ гипоизостенурия, никтурия

@ полиурия, поллакиурия

@изостенурия, никтурия

@ полиурия, никтурия

~65 жастағы ер адам, зейнеткер, зәрдің нашар шығуы, әлсіз ағын шағымдарымен учаскелік дәрігерге жүгінді. Қарап тексеру кезінде қасаға үсті аймағында аздаған ісіну анықталады.

Осы себептердің қайсысы осы жағдайды тудыруы мүмкін?

@қуық асты безі мөлшерінің ұлғаюы

@сұйықтық қабылдауды шектеу

@ жаппай су жүктемесі

@ антибиотиктерді қабылдау

@ салуретиктерді қабылдау

~ 52 жастағы ер адам, жүргізуші болып жұмыс істейді, учаскелік терапевтке бас ауруы, құлақтағы шуға, "ет жуу" түсті зәр шығару туралы шағымдармен жүгінді. Өрі

қарай тексеру кезінде беттің ісінуі, қан қысымының

160/105 мм сын. бағ. дейін жоғарылауы анықталды. Бұл

жағдайдың ең ықтимал себебі қандай?

@гломеруланьң жедел қабынуы

@ қан плазмасының онкотикалық қысымының

жоғарылауы

@ қан плазмасының онкотикалық қысымын төмендету

@ сұйықтықты көп тұтыну

@ бүйрек жамбасының зақымдануы

~Артрозбен ауыратын науқаста ауру тарихын сұрау

кезінде келесі фактілер анықталуы мүмкін:

@ аурудың қартайғанда басталуы

@ тізе буындарының зақымдануынан аурудың басталуы

@ жақын туыстардағы Бехтерев ауруы

@ омыртқаның зақымдануынан аурудың басталуы

@ аурудың жас кезінде басталуы

~ 38 жастағы әйел учаскелік дәрігерге 4 апта бойы кәрі

жілік білезіктік, алақан сүйектер, бунақтар және табан

сүйек бақайшақ буындарындағы ауырсыну мен ісінуге,

таңертеңгі сіресуге 30 минут бойы

шағымданған. Саусақтарды қысу тесті-оң мәнді.

Бұл науқастың қолдарының рентген суреттерінен не

көруге болады?

@алақан сүйек бунақты буындардағы шеткі өсінділер

@ "тескіш" симптомы

@ субхондральды склероз

@ айқын буын маңы остеопорозы

@ білек буындарының буын саңылауының кеңеюі

~ЖРВИ-ден кейін 34 жастағы әйел ауырып қалды:

буындары ауырып, содан кейін ісініп, білек, шынтақ,

кәрі жілік білезіктік, алақан сүйектер, бунақтар және

табан сүйек бақайшақ буындарындағы, сіресу сезімі

таңертең 12-ге дейін, кешке-субфебрильді температура.

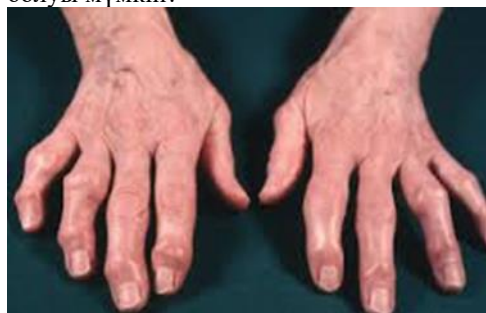Жоғарыда аталған белгілер 3 ай ішінде біртіндеп

артады.

Жалпы қан талдауында қандай нәтиже неғұрлым ықтимал ?

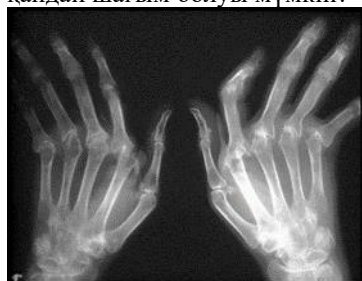- @ лейкоцитоз
- @ нейтропения
- @ лимфопения
- @ тромбоцитопения
- @ лимфоцитоз

~ Бұл науқаста тізе буындарының қандай өзгерістері болуы мүмкін?



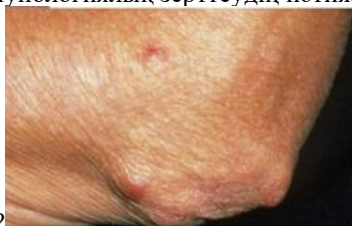- @ өрескел біркелкі емес деформация
- @ сүйек тінінің бұзылуы
- @ буын маңындағы жұмсақ тіндердің қабынуы
- @ "футбол добы" түріндегі дөңгелек деформация
- @ буын айналасындағы байламды аппараттың зақымдануы

~ Мұндай рентген суреті бар науқаста осы бірлескен патологияның диагностикалық өлшемдеріне қатысты қандай шағым болуы мүмкін?



- @ таңертеңгі сіресу
- @ айтарлықтай салмақ жоғалту
- @ бұлшықет атрофиясы
- @ ауырсыну ремитирленген сипаты
- @ бұлшықет ауыруы

~ Буындардың маңындағы осыған ұқсас өсінділер бар пациентте иммунологиялық зерттеудің нәтижесі қандай



болуы мүмкін?

- @ ревматоидты фактор күрт өсті
- @ ревматоидты фактор теріс
- @ С-реактивті ақуыз анықталмайды
- @ антистрептолизин-О орташа көтерілген
- @ антистрептолизин-О күрт өсті

~ 42 жастағы әйел білек буындарының ауырсынуына, түскі асқа дейін таңертеңгі сіресу сезіміне шағымданады. Дене температурасы кешке 37,6-38,0 °С дейін көтеріледі. Ол өзін 6 айға жуық науқас деп санайды, аурудың басталуы гипотермиямен байланысты. Анасында ұқсас белгілері болды. Табан сүйек бақайшақ буындары симметриялы түрде ісінген, қысу симптомы оң мәнді. Сондай-ақ, қолдың саусақтарының ауыруы.

Зертханалық тексеру кезінде не анықталуы мүмкін?

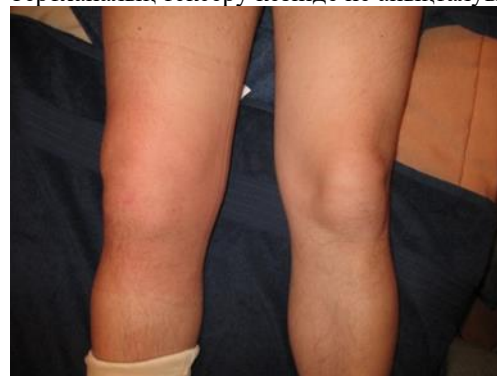- @ ревматоидты фактордың жоғары деңгейі
 - @ фибриноген деңгейінің төмендеуі
 - @ несеп қышқылы деңгейінің жоғарылауы
 - @ қандағы жалпы ақуыз деңгейінің төмендеуі
 - @ антистрептолизин деңгейінің жоғарылауы
- ~ 36 жастағы әйел дәрігерге білезік буынының ауыруы мен ісінуі, қолдың қатты ауыруы мен әлсіздігі, қолды қысып, ондағы затты ұстай алмау туралы шағымдармен жүгінді, кешке субфебрилит. Буындар бір жыл бойы ауырады және ісінеді, бірақ симптомдар күшейгенше дәрігерге барған жоқ. Қолдың қысу симптомы оң мәнді. Ревматоидты фактор - 52 ХБ/мл (нормасы <10 ХБ/мл). Саусақ рентгенографиясымен не анықталуы мүмкін?

- @ буын беттерінің шеткі эрозиясы
- @ субхондральды склероз

@ буын маңы склерозы

- @ жиектік қалыңдау және остеофиттер
- @ буын саңылауының біркелкі емес кеңеюі

~ 23 жастағы ер адам 2-3 апта ішінде оң тізе буынының ауыруы мен ісінуіне, дене температурасының 38,6С дейін көтерілуі, әлсіздік, тершендікке шағымданады. Зертханалық тексеру кезінде не анықталуы мүмкін?



- @ С-реактивті ақуыздың жоғарылауы
- @ несеп қышқылы деңгейінің жоғарылауы
- @ креатининнің жоғарылауы
- @ ферритин деңгейінің жоғарылауы
- @ мочевины деңгейінің жоғарылауы

~ 16 жастағы жас бала тізе буындарының ауырсынуына шағымданады. Бірнеше күн бұрын шынтақ, содан кейін тобық - табан буындарындағы ауырсыну мен ісіну мазалаған. 2 апта бұрын тонзиллитпен ауырған. Тексеру кезінде :оң тізе буынының аздап ісінуі және гиперемиясы байқалады.

Жалпы қан анализінде не анықталуы мүмкін?

- @ лейкоцитоз
- @ лейкопения

OÑTÜSTİK QAZAQSTAN MEDISINA AKADEMIASY «Оңтүстік Қазақстан медицина академиясы» АҚ	 SOUTH KAZAKHSTAN MEDICAL ACADEMY АО «Южно-Казахстанская медицинская академия»
«Ішкі аурулар пропедевтикасы» кафедрасы	044 – 47 / 11 ()
«Ішкі аурулар пропедевтикасы-2» пәні бойынша бақылау-өлшеу құралдары, бағдарламаның аралық бақылауға арналған сұрақтары	60 беттің 38 беті

@ лимфопения

@ нейтропения

@ лимфоцитоз

~ 42 жастағы ер адам оң табан сүйек бақайшақ буынның қатты ауырсынуына шағымданады, сондықтан ол тіпті жанасуға да төзбейді. Ол артық тамақтанғаннан және саунаға барғаннан кейін өзін ауру деп санайды.

Ең ықтимал болуы мүмкін биохимиялық қан талдауы ?

@ несеп қышқылы деңгейінің жоғарылауы

@креатинин деңгейінің жоғарылауы

@ мочевины деңгейінің жоғарылауы

@ глюкоза деңгейінің жоғарылауы

@АЛТ және АСТ деңгейін көтеру

~ 35 жастағы әйел алақан буындарындағы, қолдардағы ауырсыну, таңертеңгі сіресе сезімі 11.00 сағатқа дейін шағымданады, дене температурасы кешке 37,5-37,8 °С дейін көтеріледі. Ол өзін 3 айға жуық науқас деп санайды, аурудың басталуын гипотермиямен және жедел респираторлық инфекциямен байланыстырады. Білек буындары симметриялы түрде ісінген, қысу симптомы оң мәнді.

Жалпы қан анализінде не анықталуы мүмкін?

@ЭТЖ артуы

@ лейкопения

@ лимфопения

@ тромбоцитопения

@ лимфоцитоз

~ Дене салмағы 58 кг, бойы 162 см болатын 26 жастағы әйел таңертең пайда болатын тізе буындарының ауырсынуына шағымданады, оң жақ буында айқын көрінеді, қозғалыс кезінде, баспалдаққа көтерілгенде ауырсыну күшейеді. Гипотермиядан кейін шамамен 2 апта бойы өзін науқаспын деп санайды.

Физикальды тексеруде болуы мүмкін ең ықтимал белгі?

@ тізе буындарының біркелкі емес дефигурациясы

@пальпация кезінде температураның жергілікті көтерілуі анықталады

@ буынның пассивті қозғалысы кезінде крепитация пальпация арқылы сезіледі

@пальпация кезінде буындардың үстіндегі тері суық және ылғалды болады

@ белсенді бірлескен қозғалыстар симметриялы түрде шектелген

~ Дене салмағы 98 кг, бойы 156 см болатын 56 жастағы әйел аяққа тұрып, баспалдаққа түскен кезде пайда болатын тізе буындарының ауырсынуына шағымданады. Ол өзін шамамен 2 жыл науқаспын деп санайды, соңғы 2 аптада ауырсыну күшейе түсті, бұл физикалық белсенділікпен байланысты.

Физикальды тексеруде табылуы мүмкін ең ықтимал белгілер?

@ дөңгелек, біркелкі ісінген тізе буындары

@пальпация кезінде температураның жергілікті көтерілуі анықталады

@ буынның пассивті қозғалысы кезінде крепитация пальпация арқылы сезіледі

@ пальпация кезінде буындардың айқын ауырсынуы анықталады

@ карау кезіндегі тізе буындарының гиперемиясы ~43 жастағы әйел әлсіздікке, 7 кг салмақ жоғалтуға, бұлшықет ауыруына, қатты ауырсынуға және білек буындарындағы қозғалғыштықты шектеуге, қолдың буындарындағы таңертеңгі сіресуге 3 сағатқа дейін, фалангааралық, шынтақ буындарындағы, одан әрі тізе мен иық буындарындағы қатты ауырсыну мен ісінуге шағымданады. Кейбіреулерде буындардың өзгеруі төмендейді, басқаларында 3-4 ай ішінде пайда болады.

Науқас көрсеткен белгілердің қайсысы ревматоидты артриттің диагностикалық өлшемі болып табылады?

@таңертеңгі сіресе

@ айтарлықтай салмақ жоғалту

@ тізе буындарының зақымдануы

@әлсіздік

@ бұлшықет ауыруы

~ 22 жастағы әйел қол буындарының таңертеңгі сіресе 2 сағат ішінде, әлсіздік, субфебрильді температураны атап өтеді. Шағымдар 6 ай бұрын пайда болды. Объективті: екі қолдың және проксимальды фалангааралық буындардың II-IV саусақтарының проксимальды аралық буындарының симметриялы ісінуі, қозғалыстар шектеулі, құрт тәрізді бұлшықеттердің гипотрофиясы. ЖҚА - да: ЭТЖ 30 мм/сағ., иммунологиялық зерттеудің нәтижесі қандай болуы мүмкін?

@ ревматоидты фактор жоғарылайды

@С-реактивті ақуыз аздап жоғарылайды

@ревматоидты фактор анықталмаған

@ антистрептолизин-О орташа көтерілген

@ антистрептолизин-О құрт өсті

~ 38 жастағы әйел 6 ай бойы қолдың ауырсынуына шағымданды. Жалпы қарауда: қолдың қысу тесті-оң мәнді, білезік буындарындағы қозғалыс көлемі шектеулі.

Бұл патологияның ең маңызды факторлары қандай?

@басынан өткерген стрептококк инфекциясы

@ алкогольді мөлшерден көп пайдалану

@ ащы, тұзды өнімдерді мөлшерден тыс қолдану

@ артық салмақ

@ тұқым қуалаушылық

~38 жастағы әйел 2 ай бойы қолдың тізе, білек буындарындағы ауырсынуға, оң қолында көбірек, таңертеңгі сіресуге 30 минутқа дейін, тізе буындарының аздап ісінуі, жергілікті температура, қолдың артқы бұлшықеттерінің аздап гипотрофиясы, білек буындарының қозғалыс көлемінің шектелуіне шағымданады.

Қандай аспаптық тексеру жүргізу керек?

@қолдың рентгенографиясы

@қолдың компьютерлік томографиясы

@тек оң қолдың рентгенографиясы

@қолдың магнитті-резонансты томографиясы

@ тізе буындарының магнитті-резонансты томографиясы

~32 жастағы әйел таңертеңгі сіресуге 30-40 минут ішінде, білек буындарының, метакарпальды фалангтардың және проксимальды фалангтардың

ауыруы мен ісінуіне шағымданды; дене температурасының 37,5°C дейін көтерілуі, дене салмағының 5 кг төмендеуі. ЖҚА: Эр – 3,2, Нв– 110 г/л, Л - 8,9×10⁹/л, Нф – 78%, Лф – 16%, ЭТЖ 29 мм/сағ., Қандай зертханалық тексеру жүргізу қажет?

@ ревматоидты фактор

@антистрептолизин-О

@ферритин деңгейі

@сарысуы темір деңгейі

@ зәр қышқылы деңгейі

~16 жастағы қыз гипотермиядан кейін қатты ауырып қалды: 38°C қызба, бір аптадан кейін білек буындарында қатты ауырсыну және ісіну, таңертең 12 сағатқа дейін қаттылық пайда болды; тізе мен иық буындарындағы ауырсыну. Жағдай ЖРВИ асқынуы ретінде қарастырылды және антибиотиктермен емделді. Объективті: симметриялы түрде білек буындарының қозғалғыштығының күрт шектелуі, ісіну, жергілікті температура, қолдың қысылуының оң симптом. ЖҚА: Эр – 3,0, Нв – 98 г/л, Л - 10,9 ×10⁹/л, Нф – 78%, Лф – 19%, СОЭ 48 мм/сағ.

Қандай диагноз ықтимал?

@ ревматоидты артрит

@ ревматикалық артрит

@ инфекциялық артрит

@ подагра артриті

@ серонегативті спондилоартрит

~ 24 жастағы ер адам кеуде және мойын омыртқаларындағы қозғалысының қиындауына, белдің төменгі және сегізкөз ауырсынуына шағымданды. Физикалық жаттығу кезінде қозғалысының қиындауы азаяды. Ол өзін бір жылға жуық науқасын деп санайды. Томайер сынамасы 30 см, Форестье сынамасы-2 см. Сіздің ең ықтимал диагнозыңыз қандай?

@ омыртқа остеохондрозы

@ ревматоидты полиартрит

@ ревматикалық полиартрит

@ созылмалы подагра артриті

@ серонегативті спондилоартрит

~ 32 жастағы ер адам кеуде омыртқасындағы ауырсыну мен қозғалысының қиындауына, қабырға-кеуде буындарындағы ісінуге шағымданады. Омыртқаның қозғалысы фронтальды және сагиттальды жазықтықта шектелген. Кушилевский симптомы оң. Иммунологиялық зерттеудің нәтижесі қандай болуы мүмкін?

@ антистрептолизин-о күрт өсті

@ ревматоидты фактор орташа жоғары

@ ревматоидты фактор күрт өсті

@ревматоидты фактор анықталмаған

@антистрептолизин-о орташа көтерілген

~ 29 жастағы ер адам мойын мен кеуде омыртқасындағы қозғалысының қиындауына, арқа мен қабырға-кеуде буындарындағы ауырсынуға байланысты тыныс алудың қиындауына шағымданды. Омыртқадағы қозғалыс фронтальды және сагитальды жазықтықта шектелген. Алдымен қандай зерттеу жүргізу керек?

@ кеуде омыртқасының рентгенографиясы

@ кеуде омыртқасының компьютерлік томографиясы

@ мойын омыртқасының компьютерлік томографиясы

@ кеуде омыртқасының магнитті-резонансты томографиясы

@ сакроилеальді буындардың магнитті-резонансты томографиясы

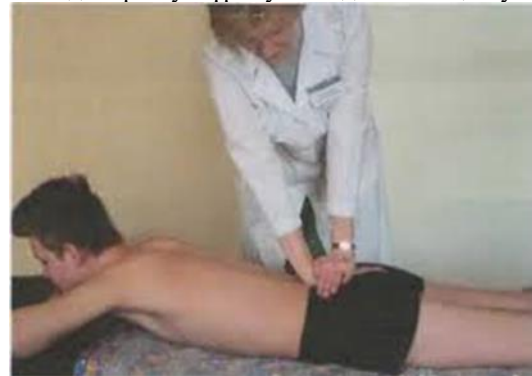~ 26 жастағы ер адам кеуде және бел омыртқаларындағы

қозғалысының қиындауына, белдің төменгі және

сегізкөз ауырсынуына шағымданды. Физикалық

жаттығу кезінде қозғалысының қиындауы азаяды.

Фотода зерттеу жүргізу кезінде не анықталуы мүмкін?



@ ауырсыну

@крепитация

@қозғалысының қиындауы

@ жергілікті температураның көтерілуі

@қозғалысының шектелуі

~ 47 жастағы науқас, тігінші, ауруханада терінің сарғаюына, оң жақ қабырға астындағы ұстама тәрізді ауырсынуына 2-ші күнінде зәрдің қоңырлануына, майлы тамақ ішкеннен кейін құсуға және ауыр зат көтергенде ауырсынуға шағымданады. Бұрын оң жақта ауырсыну байқалды, ауырсыну оң жақ иық аймағына, жауырынға беріледі, аузында ащы дәм сезу пайда болды. Дене салмағының жоғарылауы, ДСИ 38кг/м², жасыл-сары тері, қабақтың ксантелазмасы, оң жақ қабырға астында іштің ауырсынуы, бауыр 8-7-6 см. Талдауларда: билирубин 154 мкмоль / л, (тікелей 112, жанама 42), алт-36ме/л, аст – 25 ме/л, холестерин 8,1 ммоль/л; сілтілік фосфатаза 196 ме / л.

Осы науқаст қандай аталған синдромдар ең ықтимал?

@холестаз


@ақуыз-синтетикалық жеткіліксіздігі

@ мезенхималық қабыну

@ гиперазотемия

@ цитоллиз

~63 жастағы науқас, жалпы әлсіздікке, есте сақтау қабілетінің төмендеуіне, ұйқының бұзылуына, құсуға, ықылық тиюге шағымданады. Анамнезінде –18 жылдан астам уақыт бауыр циррозымен ауырады, шамамен бір апта -нашарлау: депрессия мен апатия эйфориямен немесе агрессиямен ауыстырылады. Қарап тексергенде: қозғалыс пен сөйлеудің баяулауы, бауырлық иіс, дене салмағының төмендеуі, иық белдеуінің бұлшық еттерінің атрофиясы, дірілдеу, сарғаю, тері геморрагиялары, гинекомастия, алақан эритемасы,

ОҢТҮСТІК ҚАЗАҚСТАН MEDISINA AKADEMIASY «Оңтүстік Қазақстан медицина академиясы» АҚ	 SKMA -1979-	SOUTH KAZAKHSTAN MEDICAL ACADEMY АО «Южно-Казахстанская медицинская академия»
«Ішкі аурулар пропедевтикасы» кафедрасы		044 – 47 / 11 ()
«Ішкі аурулар пропедевтикасы-2» пәні бойынша бақылау-өлшеу құралдары, бағдарламаның аралық бақылауға арналған сұрақтары		60 беттің 40 беті

асқазан үлкейген - асцит. Курлов бойынша бауырдың өлшемі 7-6-5 см, көкбауыр 14x8 см. Аталған синдромдардың қайсысы бауыр циррозының өршуімен байланысты?
 @ бауыр жеткіліксіздігі
 @ бауыр комасы
 @гепатолиенальді
 @ ісік-асцит
 @ бауыр энцефалопатиясы
 ~Науқас 63 жаста, ауруханада жалпы әлсіздікке, есте сақтау қабілетінің төмендеуіне, ұйқының бұзылуына, құсуға, ықылық тиюге шағымданады. Анамнезінде-10 жыл бауыр циррозымен ауырады, бір апта ішінде нашарлау, депрессия мен апатия эйфориямен немесе агрессиямен ауыстырылады. Қарап тексергенде: қозғалыс пен сөйлеудің баяулауы, бауырлық иіс, дене салмағының төмендеуі, иық белдеуінің бұлшық еттерінің атрофиясы, дірілдеу, сарғаю, терінің геморагиясы, гинекомастия, алақан эритемасы, асқазан асциттің әсерінен үлкейген. Курлов бойынша бауырдың мөлшері 7-6-5 см, көкбауыр 15x9 см. Осы науқаста қан сарысуының келесі көрсеткіштерінің қайсысы жоғарылауы мүмкін?
 @ аммиак
 @ альбумин
 @ холестерин
 @протромбин
 @жалпы ақуыз
 ~ 33 жастағы науқас, аспазшы, терінің сарғаюына, зәрдің қоңырлануына, 2-ші күні оң жақ қабырға астының ұстама тәрізді ауырсынуына, майлы тамақ ішкеннен кейін құсуға және ауырсынуға шағымданды. Анамнезінде- оң жақта ауырсыну байқалды, ауырсыну оң жақ иық аймағына, жауырынға беріледі, аузында ащы дәм сезу пайда болды. Қарау кезінде-жоғары тамақтану, ДСИ 37кг / м2, жасыл-сары тері және шырышты қабақтар, қабақтың ксантелазмасы. Пальпацияда - оң жақ қабырға астының ауырсынуы. Курлов бойынша бауырдың өлшемдері 8-7-6 см. Талдауларда: билирубин-164мкмоль/л, (тікелей 122, жанама 42), алт - 38ме/л, аст - 29ме/ л, гтгп-96ме; альбуминдер 40 г/ л, холестерин 8,4 ммоль / л. Осы зерттеу әдістерінің қайсысы бұл жағдайда ең ақпаратты?
 @ құрсақ қуысы ағзаларының удз
 @ құрсақ қуысы ағзаларының шолу рентгеноскопиясы
 @ бауырдың пункциялық биопсиясы
 @ фиброгастродуоденоскопия
 @иригоскопия
 ~ 37 жастағы науқас, аспаз болып жұмыс істейді, терінің сарғаюына, зәрдің қоңырлануына, 2 күн бойы оң жақ қабырға астының ұстама тәрізді ауырсынуына, майлы тамақ ішкеннен кейін құсуға және ауыр зат көтергенде ауырсынуға шағымданады. Бұрын оң жақта ауырсыну байқалды, ауырсыну оң жақ иық аймағына, жауырынға беріледі, аузында ащы дәм сезу пайда болды. Қарау кезінде-дене салмағының артуы, ДСИ 37кг / м2, жасыл-сары тері және шырышты қабақтар, қабақтың

ксантелазмасы. Пальпацияда - оң жақ қабырға астының ауырсынуы. Курлов бойынша бауырдың өлшемдері 8-7-6 см. Талдауларда: билирубин 186мкмоль / л, (тура 168, жанама 18), алт 38ме/л, аст 29ме / л, гтгп 96ме; альбуминдер 40 г/ л, холестерин 8,4 ммоль / л. Қандай жоғарыда аталған сарғаю түрлері ең ықтимал?
 @ механикалық
 @ паренхиматозды
 @ гемолитикалық
 @ жедел бауырлық А вирусты гепатитіне байланысты
 @ созылмалы бауырлық В вирусты гепатитіне байланысты
 ~36 жастағы әйел, мұғалім, емханаға терінің сарғаюы, зәрдің қоңырлануына, әлсіздікке, енгігу туралы шағымдармен жүгінді. 12 жасында В вирусты гепатитімен ауырды. Қалыпты тамақтану, тері және көзге көрінетін шырыш сарғыш, арқасында бірен саран телангиэктазия. Іш пальпациясы кезінде оң жақ қабырға астының ауырсынуы, бауыр қабырға доғасынан 2,5 см төмен, көкбауыр 9, 0x5, 0 см. Талдауларда: билирубин 111мкмоль/л, (тікелей 55, тікелей емес 56) алт-37ме/л, аст-27ме/ л, гтгп-110ме; альбуминдер 43 г/л, холестерин- 4,3; сілтілі фосфатаза -186 хб / л, hbsag (+). Жоғарыда айтылғандардың қайсысы сарғаю синдромының ең ықтимал себебі болып табылады?
 @В вирусты гепатиті
 @алкогольді қабылдау
 @ С вирусты гепатиті
 @ қан сарысуындағы темірдің жоғарылауы
 @гепатоуытты дәрілік препараттарды қабылдау
 ~36 жастағы әйел, мұғалім емханаға терінің және көздің сарғаюы, зәрдің қоңырлануы, әлсіздік, енгігу шағымдарымен келді. Тексеру кезінде қалыпты тамақтану, тері және көзге көрінетін шырыш сарғыш, арқасында бірен саран телангиэктазия. Іш пальпациясы кезінде оң жақ қабырға астының ауырсынуы, бауыр қабырға доғасынан 3 см төмен,көкбауыр 8,0x4, 0 см. Талдауларда: билирубин 110мкмоль/л, (тікелей 55, тікелей емес 55) алт 38ме/л, аст 29ме/ л, гтгп 112ме; альбуминдер 40 г/л, холестерин 4,1; сілтілі фосфатаза 200ме / л, hbsag(+). Бұл науқаста жоғарыда аталған қандай сарғаю түрлері неғұрлым ықтимал ?
 @ созылмалы В вирустық гепатитіне байланысты бауыр сарғаюы
 @ алименттік зақымданумен байланысты бауыр сарғаюы
 @алименттік зақымданумен байланысты бауырасты сарғаюы
 @ алименттік зақымданумен байланысты бүйрекүсті сарғаю
 @ жедел А вирустық гепатитіне байланысты бауыр сарғаюы
 ~ Науқас 22 жаста, емханаға терінің және көздің сарғаюының пайда болуы, зәрдің қоңырлануына туралы шағымдармен жүгінді. Анамнезінде: вирустық гепатит, операцияларды жоққа шығарады. Тексеру кезінде-тері мен шырышты қабаты лимон сары түсті, тілі таза.

O'NTUSTIK QAZAQSTAN MEDISINA AKADEMIASI «Оңтүстік Қазақстан медицина академиясы» АҚ	 SOUTH KAZAKHSTAN MEDICAL ACADEMY АО «Южно-Казахстанская медицинская академия»
«Ішкі аурулар пропедевтикасы» кафедрасы	044 – 47 / 11 ()
«Ішкі аурулар пропедевтикасы-2» пәні бойынша бақылау-өлшеу құралдары, бағдарламаның аралық бақылауға арналған сұрақтары	60 беттің 41 беті

Пальпация кезінде – іші жұмсақ, бауыр ұлғаймаған, көкбауырдың төменгі полюсі пальпацияланады. Қанның жалпы талдауында: нв 100г/л, эритроциттер 2,8x10¹²/л.б/х қан талдауы - жалпы билирубин 67 мкмоль/л (тікелей емес 52 мкмоль/л), алт 37 ме / л. несепте е - уробилиноидтар, нәжісте - стеркобилиногендер көп мөлшерде.

Осы науқаста жоғарыда аталған қандай сарғаю түрлері неғұрлым ықтимал ?

@ гемолитикалық

@ механикалық

@ паренхиматозды

@ жедел А вирустық гепатитіне байланысты бауыр сарғаюы

@ созылмалы В вирустық гепатитіне байланысты бауыр сарғаюы

~ Науқас 56 жаста, жұмыс істемейді, іштің ұлғаюына, енгіуге, әлсіздікке, оң жақ қабырға астының ауырсынуына, диспепсияға шағымданады. Анамнезінде- 14 жыл бойы В гепатитімен ауырады, соңғы 6 айда салмақ жоғалту, терінің көгеруі байқалады. Қарау кезінде-тері және шырышты қабаттар сарғайған, қол мен аяқ бұлшықеттерінің атрофиясы, иық пен арқа аймағындағы телеангиэктазия, гинекомастия, алақан эритемасы. Іші күрт үлкейген және кернеулі, кіндіктің шығуы, іштің алдыңғы қабырғасындағы тері астындағы веноздық тор, бауыр тығыздалған, курлов бойынша 15-12-10 см, көкбауыр 19x8 см. Іштің иілген жерлерінде перкуторно-бұлыңғыр дыбыс, жоғарғы бөлігінде – тимпанит.

Жоғарыда айтылғандардың қайсысы іштің кеңеюінің ең ықтимал себебі болып табылады?

@ іш қуысында сұйықтықтың болуы

@ бауыр мен көкбауырдың едәуір ұлғаюы

@көкбауырдың едәуір ұлғаюы

@ішекте газдардың болуы

@семіздік

~56 жастағы науқас, заңгер, ауруханада шағымданады: әлсіздікке, енжарлыққа, терінің сарғаюына, есте сақтау қабілетінің нашарлауы, оң жақ қабырға астының ауырсынуына, тәбеттің төмендеуіне, қызыл иектен қан кетуіне және іш кебуіне. Анамнезінде: шамамен 20 жыл гепатит С ауырады, соңғы 6 ай салмақ жоғалту, терідегі көгеру, тері және шырыштың сарғаюы, қол мен аяқ бұлшықеттерінің атрофиясы, иық пен арқа аймағындағы телеангиэктазия, гинекомастия, алақан эритемасы, іштің көлемі ұлғайған, алдыңғы іш қабырғасындағы тері астындағы веноздық тор. Пальпацияда - бауыр тығыз. Перкуссияда-Курлов бойынша бауырдың мөлшері 15-11-9 см, көкбауыр 12x8 см.

Осы науқаста қандай аталған клиникалық синдромдар ең ықтимал?

@ бауыр жеткіліксіздігі

@сарғаю

@ бауыр комасы

@гепатолиенальді

@ ісік-асцит

~47 жастағы науқас, сырлаушы, әлсіздік, шаршағыштық сияқты шағымдармен медициналық орталыққа жүгінді. Анамнезінде-гемотрансфузиямен операция 2012 ж. Қарау кезінде-тері және шырышты қабаттар өзгерген жоқ, бауыр белгілері жоқ. Пальпация кезінде-бауыр тығыз, ауырсынусыз, курлов бойынша бауыр мөлшері 13-11-8см. ИФТ әдісімен қан сарысуындағы HBsAg, С гепатитіне антиденелер (-) анықталды; билирубин 16мкмоль/мл, алт 177м/л, аст 124м/л, пти 81%, альбуминдер 47г / л. УДЗ: бауыр паренхимасының диффузды өзгерістері, оң жағы 15,5 см, сол жағы 9,5 см. Осы зерттеу әдістерінің қайсысы бұл жағдайды ең ақпараттандырады?

@ бауырдың пункциялық биопсиясы

@ бауыр сцинтиграфиясы

@ бауырдың жанама эластометриясы

@ құрсақ қуысы ағзаларының УДЗ-сы

@ құрсақ қуысы ағзаларының компьютерлік томографиясы

~45 жастағы науқас, бағдарламашы, гепатитке күдікпен жүгінді. Мерзімді әлсіздікті, шаршауды атап өтеді. Анамнезде-2006 жылы гемотрансфузиямен сол жақтағы аяғы сынғаннан кейінгі операция. Пальпация кезінде бауыр тығыздалған. Курлов бойынша бауырдың көлемі 13-11-8 см. ИФТ әдісімен қан сарысуындағы HBsAg, С гепатитіне антиденелер (-) анықталды; билирубин 17мкмоль/мл, АЛТ 197МЕ / л, АСТ 130МЕ / л, ПТИ 83%, альбуминдер 41Г / Л. УДЗ: бауыр паренхимасының диффузиялық өзгерістері, оң үлесі 14,5 см, сол жағы-8 см, көкбауыр ауданы 40 см. Осы науқаста қандай клиникалық синдромдар ең ықтимал?

@ цитоз

@ақуыз-синтетикалық жеткіліксіздігі

@мезенхималық қабыну

@ гиперазотемия

@холестаз

~47 жастағы науқас, актер, медициналық орталыққа мына шағымдарымен жүгінді: мерзімді әлсіздік, тез шаршағыштық. Анамнезінде – 2000 ж. сол аяқтың сынуынан кейінгі гемотрансфузиялы операция жасалған. Қарап тексергенде тері және шырышты қабаттары өзгермеген, бауыр стигмасы жоқ. Пальпацияда іші ауырсынусыз, бауыры тығыздалған. Бауыр мөлшері Курлов бойынша 13-11-8 см, көкбауыр ұлғаймаған. ИФА қан сарысуында HBsAg анықталды, С гепатитіне (-) антиденелер; билирубин 17 мкмоль/мл, АЛТ 198 ме/л, АСТ 123ме/л, ПТИ 84%, альбуминдер 40 г/л. УДЗ: бауыр паренхимасының диффузды өзгерістері, оң жақ бөлігі 12,5 см, сол жақ бөлігі 8 см, v.porte 0,8 см, көкбауыр аймағы 32 см2.

Төменде аталған синдромдардың қайсысы осы науқаста ЕҢ ықтимал?

@этиологиясы вирустық бауырдың қабынуы

@бауыр жеткіліксіздігі

@портальды гипертензия

@асқазан диспепсиясы

@ісіну-асцит

O'NTUSTIK QAZAQSTAN MEDISINA AKADEMIASI «Оңтүстік Қазақстан медицина академиясы» АҚ	 SOUTH KAZAKHSTAN MEDICAL ACADEMY АО «Южно-Казахстанская медицинская академия»
«Ішкі аурулар пропедевтикасы» кафедрасы	044 – 47 / 11 ()
«Ішкі аурулар пропедевтикасы-2» пәні бойынша бақылау-өлшеу құралдары, бағдарламаның аралық бақылауға арналған сұрақтары	60 беттің 42 беті

~Медициналық орталыққа 49 жастағы науқас, инженер, бауыр анализіндегі өзгерістер, гепатомегалия және гепатитке күдікпен келді. Мерзімді түрде әлсіздік, шаршау байқалады. Анамнезінде – 2002 ж. сол аяғы сынған гемотрансфузиялы операция жасалған. Қарап тексергенде тері және көзге көрінетін шырышты қабаттары өзгермеген. Пальпацияда бауыр шеті тығыздалған. Бауыр мөлшері Курлов бойынша 13-11-8 см, көкбауыр ұлғаймаған. ИФА қан сарысуында НВsAg анықталды, С гепатитіне (-) антиденелер; билирубин 15мкмоль/мл, АЛТ 200ме/л, АСТ 134МЕ/л, ПТИ 87%, альбуминдер 42г/л. УДЗ: бауыр паренхимасының диффузды өзгерістері, оң жақ бөлігі 13,5 см, сол жақ бөлігі 8 см, v. porte 0,9 см, көкбауыр аймағы 42 см2. Осы науқаста бауыр қабынуының ЕҢ ықтимал себебі қандай?

@В гепатит вирусы

@алкогольді ішу

@С гепатит вирусы

@Сарысудағы темірдің жоғарылауы

@Гепатотоксикалық препараттарды қолдану

~52 жастағы әйел, дәрігер, емханаға оң жақ қабырға астындағы ауырлық сезіміне, тәбет пен салмақтың төмендеуіне, іш кебуіне шағымдарымен келді. Анамнезінде 15 жаста вирусты гепатит В болған. Қарап тексергенде салмағы 64 кг, бойы 175 см; терісі құрғақ, әр жерінде көгеру, мойын аймағында телеангиэктазия, пальмарлы эритемасы, оң жақ қабырға астындағы ауырсыну. Курлов бойынша бауыр 15-10-7 см, көкбауыр 11x5,5 см. Анализдерде: билирубин 19 мкмоль/л; АЛТ 25ме/л, АСТ 30ме/л, ГГТП 35МЕ; протромбин индексі 78%, фибриноген 7,3 г/л; холестерин 5,1 ммоль/л; тимол сынамасы 12 бірлік, альбуминдер 45 г/л, гамма-глобулиндер 25%, ЭТЖ 36 мм/сағ. Осы науқаста биохимиялық синдромдардың қайсысы ЕҢ ықтимал?

@мезенхиманың қабынуы

@ақуыз-синтетикалық тапшылық

@холестаз

@цитоз

@азотемия

~50 жастағы әйел, экономист, емханаға оң жақ қабырға астындағы ауырлық сезіміне, тәбет пен салмақтың төмендеуіне, іштің ұлғаюына шағымдарымен келді. Анамнезінен бала кезінде вирусты гепатитпен ауырған. Қарап тексергенде – тамақтануы төмендеген, терісі сарғыш реңді, әр жерінде көгерулер, мойын мен иық аймағында телеангиэктазия, пальмарлы эритемасы. Іші асцит әсерінен ұлғайған, кіндік шығыңқы, тері асты вена торы айқын. Курлов бойынша бауыр өлшемі: 15-10-7 см, көкбауыр 11x5,5 см. б/х қан анализінде: билирубин 57 мкмоль/л; АЛТ 23ме/л, АСТ 31ме/л, протромбин индексі 60%, фибриноген 1,7г/л, жалпы белок 54г/л, альбумин 26г/л, холестерин 2,1ммоль/л. Осы науқаста биохимиялық синдромдардың қайсысы ЕҢ ықтимал?

@ақуыз-синтетикалық тапшылық

@цитоз

@холестаз

@гиперазотемия

@мезенхиманың қабынуы

~50 жастағы әйел, экономист, емханаға оң жақ қабырға астындағы ауырлық сезіміне, терісінің қышуына, тәбет пен салмақтың төмендеуіне, іштің кебуіне, әлсіздікке шағымданып келді. Анамнезінде 17 жаста вирусты гепатитпен ауырған. Қарап тексергенде – тәбеті төмендеген, терісі сарғыш реңді, тырнақ іздері бар, қабақтарында ксантелазма, пальмарлы эритемасы. Пальпация – іші жұмсақ, оң жақ қабырға асты аймағында ауырсынады. Бауыр мөлшері Курлов бойынша 15-10-7 см, көкбауыр өлшемі: 11x5,5 см. Қан анализінде: жалпы билирубин 68,3 мкмоль/л, тікелей 49; АЛТ 43ме/л, ГГТП 112МЕ; альбуминдер 40 г/л, холестерин 8,1 ммоль/л; сілтілі фосфатаза 170м/л. Осы науқаста биохимиялық синдромдардың қайсысы ЕҢ ықтимал?

@холестаз

@цитоз

@гиперазотемия

@мезенхиманың қабынуы

@ақуыз-синтетикалық тапшылық

~36 жастағы әйел, мұғалім, әлсіздікке, шаршағыштыққа, оң жақ қабырға астындағы ауырлық сезіміне, іштің кебуіне шағымданады. Анамнезінен 12 жаста вирусты гепатитпен ауырған. Қарап тексергенде, тамақтануы қалыпты, склерасы сарғыш реңді, арқада бір реттік телеангиоэктазиялар. Пальпацияда оң жақ қабырға астындағы ауырсыну. Бауыр мөлшері Курлов бойынша 13-10-7 см, көкбауыр өлшемі 8,0x4,0 см. Анализдерде: билирубин 23,3 мкмоль/л; АЛТ 123ме/л, АСТ 90ме/л, ГГТП 112 МЕ; альбуминдер 40 г/л, холестерин 4,1 ммоль/л; сілтілі фосфатаза 76 МЕ/л. Осы науқаста биохимиялық синдромдардың қайсысы ЕҢ ықтимал?

@цитоз

@азотемия

@холестаз

@мезенхиманың қабынуы

@ақуыз-синтетикалық тапшылық

~63 жастағы бағдарламашы ер адам оң жақ қабырға астындағы ауырлық сезіміне, іштің ұлғаюына, зәр шығарудың төмендеуіне, тәбеттің төмендеуіне, салмақ жоғалтуға, нәжістің тұрақсыздығына, қатты әлсіздікке, қызыл иектің қан кетуіне шағымданып келді. Анамнезінде вирусты гепатитті жоққа шығарады, бұрын ішімдік ішкен. Жалпы қарауда – тамақтануы төмендеген, терісі сарғыш реңді, петехиялар және әр жерлерінде көгерулер. Бет, мойын және иық терісінде – телеангиоэктазия, алақан эритемасы. Іші үлкейген, салбыраған, кіндік шығыңқы, іштің алдыңғы және бүйір қабырғаларында кеңейген веноздық тор бар. Дәрігер алдын ала диагноз қойды: Портальды гипертензия синдромы.

Төменде көрсетілген белгілердің қайсысы порталдық гипертензияға тән?

ОҢТҮСТІК ҚАЗАҚСТАН MEDISINA AKADEMIASY «Оңтүстік Қазақстан медицина академиясы» АҚ	 SOUTH KAZAKHSTAN MEDICAL ACADEMY АО «Южно-Казахстанская медицинская академия»
«Ішкі аурулар пропедевтикасы» кафедрасы	044 – 47 / 11 ()
«Ішкі аурулар пропедевтикасы-2» пәні бойынша бақылау-өлшеу құралдары, бағдарламаның аралық бақылауға арналған сұрақтары	60 беттің 43 беті

@іш қуысының алдыңғы және бүйір қабырғаларында кеңейтілген веноздық тор
 @телангиоэктазия
 @Петехия және көгеру
 @алақанның эритемасы
 @иктериялық тері реңі
 ~ 50 жастағы ер адам, ветеринар, қабылдау бөлімшесіне ішінің ұлғаюына, зәр мөлшерінің азаюына, дене салмағының төмендеуіне, нәжістің тұрақсыздығына, әлсіздікке, қызыл иектің қан кетуіне шағымдарымен келді. Анамнезінен алкогольді асыра пайдаланады. Қарап тексергенде – тамақтануы төмендеген, қабақтың және қолдың қалтырауы, тері жамылғысы сарғыш реңді, петехиялар және әр жерінде көгеру бар. Мұрын, бет, мойын және иық аймағында – телеангиэктазия, пальмарлы эритема. Іші үлкейген, салбыраған, кіндік шығыңқы, оның айналасында және іштің алдыңғы қабырғасында кеңейген көктамыр торы – Медуза басы бар. Бауыр мөлшері Курлов бойынша 17-14-10см, көкбауыр 13x7см.
 Төменде аталған синдромдардың қайсысы осы науқаста ЕҢ ықтимал?

@портальды гипертензия
 @мальабсорбциямен жүретін ішек диспепсиясы
 @бауыр энцефалопатиясы
 @асқазан диспепсиясы
 @холестаз
 ~55 жастағы ер адам, қол ұстасы, емханаға мына шағымдарымен келді: оң жақ қабырға астындағы ауырлық сезіміне, тәбетінің төмендеуіне, дене салмағының төмендеуіне, іштің кебуіне, нәжістің тұрақсыздығына, әлсіздікке. Анамнезінен – вирусты гепатитті жоққа шығарады, бұрын ішімдік ішкен. Қарап тексергенде дене салмағы төмендеген, ДСИ 17 кг/м2. Тері жабындылары сарғыш реңді, кей жерлерінде петехиялар мен көгерулер, телеангиэктазиялар, палльмарлы эритема, таңқурай түсті тіл. Пальпация кезінде оң жақ қабырға астындағы орташа ауыру сезімі, бауыр шеті тығыз, іші ұлғайған, кіндік айналасындағы тері асты веналары торы. Бауыр мөлшері Курлов бойынша 13-11-8 см, көкбауыр өлшемі 10x7 см.
 Төменде көрсетілгендердің қайсысы бауыр циррозының ең ықтимал себебі болып табылады?

@алкогольді асыра пайдалану
 @артық салмақ
 @есірткі қолдану
 @В немесе С гепатиті вирусы
 @өт қабының қабынуы
 ~ 55 жастағы ер адам, слесарь, емханаға мына шағымдарымен келді: оң жақ қабырға астындағы ауырлық сезіміне, тәбетінің төмендеуіне, дене салмағының төмендеуіне, ісінуге, нәжістің тұрақсыздығына, әлсіздікке. Анамнезінен – вирусты гепатитті жоққа шығарады, бұрын ішімдік ішкен. Қарап тексергенде – тері сарғыш реңді, тәбеті төмендеген, петехиялар мен әр жерлерінде көгерулер, телеангиэктазиялар. Пальмарлы эритема, таңқурай түстес тіл. Пальпацияда – оң жақ қабырға астындағы

орташа ауырсыну, бауыр шеті тығыз, іші ұлғайған, кіндік айналасындағы тері асты веналарының торы. Бауыр мөлшері Курлов бойынша 14-11-7 см, көкбауыр өлшемі 11x6 см.
 Төменде аталған синдромдардың қайсысы осы науқаста ЕҢ ықтимал?
 @бауыр циррозы
 @экзокринді ұйқы безінің жеткіліксіздігі
 @өт қабының тастармен қабынуы
 @диареямен тітіркенген ішек
 @бауыр асты сарғаюы
 ~ 44 жастағы ер адам мына шағымдарымен келді: тамақ ішкеннен кейін эпигастрий аймағындағы ауырсынуға, арқаға ауырсынумен беріледі, тамақтанудан қорқуға, жеңілдік әкелмейтін құсуға; көп мөлшерде майлы нәжіс, салмақ жоғалту. Анамнезінен алкогольді асыра пайдаланады. Тәбетінің төмендеуі, аяқ-қолдардағы бұлшықет атрофиясы, рубин тамшылары. Пальпацияда эпигастрийде және сол жақ қабырға астындағы ауырсыну. Қандағы амилаза, зәрдегі диастаза деңгейі жоғарылайды. Дәрігер ұйқы безінің экзокринді жеткіліксіздігі синдромын ұсынды.
 Төменде көрсетілген зерттеу әдістерінің қайсысы осы жағдайда ең ақпаратты болып табылады?
 @Ұйқы безінің УДЗ
 @эндоскопиялық ретроградты холангиопанкреатография
 @гастродуоденофиброскопия
 @Колонофиброскопия
 @Лапароскопия
 ~48 жастағы ер адам, құрылысшы, қабылдау бөліміне мына шағымдармен келді: тамақ ішкеннен кейін эпигастрий аймағындағы ұзаққа созылған ауырсыну, ауырсынудың арқаға таралуы, тамақ қабылдаудан қорқу, жеңілдік әкелмейтін құсу; көп мөлшерде майлы нәжіс, салмақ жоғалту. Анамнезінен 7 жылдан астам ауырады, ішімдік ішеді. Қарап тексергенде – тамақтану күрт төмендеген, аяқ-қол бұлшықеттерінің атрофиясы, рубин тамшылары. Пальпацияда Шоффар аймағында, эпигастрийде ауырсыну. Бауыр мөлшері Курлов бойынша 11-9-7 см. Қандағы амилаза және зәрдегі диастаза деңгейі жоғарылайды, нәжіс анализінде – стеаторея, креаторея. Төменде аталған синдромдардың қайсысы осы науқаста ЕҢ ықтимал?
 @экзокринді ұйқы безінің жеткіліксіздігі
 @мальабсорбция
 @ішек диспепсиясы
 @диареямен тітіркенген ішек
 @өт қабының тастармен қабынуы
 ~Клиникаға 19 жастағы жігіт Б., колледж студенті, бас ауруы, фотофобия, құсу, дене қызуының көтерілуіне байланысты жеткізілді. Анамнезінен науқастың туберкулезбен ауыратын науқаспен қатынаста болғаны анықталды. Объективті: науқас «ит қалыпты» жатыс, басын артқа қарай тартып жатыр, мойынның ригидтілігі 2 көлденең саусақта, Керниг симптомы оң, Брудзинский симптомы төмен.

ОҢТҮСТІК ҚАЗАҚСТАН MEDISINA AKADEMIASY «Оңтүстік Қазақстан медицина академиясы» АҚ	 SKMA -1979-	SOUTH KAZAKHSTAN MEDICAL ACADEMY АО «Южно-Казахстанская медицинская академия»
«Ішкі аурулар пропедевтикасы» кафедрасы		044 – 47 / 11 ()
«Ішкі аурулар пропедевтикасы-2» пәні бойынша бақылау-өлшеу құралдары, бағдарламаның аралық бақылауға арналған сұрақтары		60 беттің 44 беті

Төменде көрсетілген синдромдардың қайсысы осы науқаста ЕҢ ықтимал?

@менингеальды

@тырысу

@эпилепсия

@өтпелі шабуыл

@геморрагиялық инсульт

~18 жасар қыз А., студент, қатты бас ауруы, дене қызуының көтерілуі, жүрек айну, құсу шағымдарымен жедел жәрдем бөліміне жеткізілді. Анамнезінен – бір апта бойы ауырған, достарымен тауға кеткен. Қарап тексергенде көзін жұмып жатыр, көрпемен үстін жабуға мүмкіндік бермейді, ауыру сезімділігінің күрт артуы анықталды. Дәрігер зерттелушінің басын бүгуге тырысқанда, төменгі аяғы жамбас және тізе буындарында бүгілген.

Бұл жағдайда төменде көрсетілген белгілердің қайсысы ЕҢ ықтимал?

@Брудзинский

@Мидриаз

@Гордон

@Оппенгейм

@Гипестезия

~22 жастағы жас жігіт көшеден жедел жәрдем көлігімен ауруханаға жеткізілді. Тілінің ауырсынуына шағымданады, басқа ештеңе есіне түсірмейді. Жедел жәрдем шақырған аялдама маңындағы адамдар науқастың «тырысып қалғанын» айтты. Анамнезінен – ұстама алдында қатты бас ауруы болған, әкесінде ұстамалары болған, өзі бұрын ауырмаған, эпидемиологиялық ортасы таза. Тілді тексергенде тістегеннен кейін қан кету іздері анықталды, іш киімінде еріксіз зәр шығару іздері анықталды.

Төменде аталған синдромдардың қайсысы осы жағдайда ЕҢ ықтимал?

@эпилепсия

@инсульт

@сіреспе

@истерикалық

@менингеальды

~Жас жігіт, 25 жаста, сварщик, оң жақ көзінің ауырсынуына, қос көруіне шағымдарымен учаскелік дәрігерге қаралды. Анамнезінен – суықтан кейін ауырған, ызғарда жұмыс істеген. Қарап тексергенде птоз, конвергенцияның мүмкін еместігі, жақын арақашықтықта көру қабілеті бұзылғаны анықталды.

Төменде көрсетілген жұп бас сүйек нервтерінің қайсысы осы науқаста ЕҢ ықтимал?

@көз қозғалтқыш

@алдыңғы

@көру нерві

@үштік

@ тіл жұтқыншақ нерві

~Аурухананың реанимация бөліміне учаскелік дәрігердің жолдамасы бойынша мектеп мұғалімі 35 жастағы ер адам жеткізілді. Шағымдары қатты бас ауруына, жүрек айнуына, сол аяқтың кенеттен күрт әлсізденуіне байланысты еркін қозғала алмау.

Анамнезінен – созылмалы нефритпен ауырады. Қарап тексергенде тері жамылғысының бозаруы, ауру сезімділігінің төмендеуі, сол аяқтың плегиясы, тізе рефлексі төмендеуі анықталды. Жүрек тондары тұйықталған, аортада II тон акценті. АҚ - 190/100 мм рт.ст

Төменде көрсетілген патологиялық жағдайлардың қайсысы ер адамда НЕҒҮРЛЫМ дамуы мүмкін?

@геморрагиялық инсульт

@менингеальды синдром

@транзиторлы шабуыл

@ишемиялық инсульт

@эпилепсиялық ұстама

~79 жастағы әйел қарттар үйінде тұрады. Бас айналуына, есту қабілетінің нашарлауына, көршілерімен жиі қақтығыстарға шағымданады, себебі таңғы асқа не жегенін, жеке заттарын, әшекей бұйымдарын қайда қойғанын есіне түсіре алмайды. Бұл ретте ол педагогикалық институтта оқып, әдемі билегенін, жұмыста әріптестерінің құрметіне бөленгенін жақсы еске алады.

Төменде көрсетілген есте сақтау қабілетінің бұзылуының қай түрі осы әйелде ЕҢ ықтимал?

@антеградтық амнезия

@ретроградтық амнезия

@конфабуляция

@ астериксис

@апраксия

~Аурухананың қабылдау бөліміне ер адам 55 жаста, бас айналуына, оң қолының қатты әлсіздігіне, онымен ештеңе істей алмайтынына шағымданып келді.

Анамнезінен – эмоционалдық стресстен ауырған, әйелі қайтыс болған. Тексергенде сөздерді буынға бөліп, қиналып сөйлейді. Зақымдалған қолдың сезімталдығының, бұлшықет күшінің төмендеуі және гипорефлексия анықталды, жүрек тондары тұйықталған, қолқада 2 тон акценті. АҚ 210/125 мм сын.бағ

Төменде көрсетілген зерттеу әдістерінің қайсысы диагноз қою үшін ЕҢ ақпаратты болып табылады?

@мидың МРТ

@ми энцефалографиясы

@эхоэнцефалография

@Бас сүйегінің КТ

@миография

~Аурухананың қабылдау бөліміне 42 жастағы әйелді туыстары бас ауруы, дене қызуының көтерілуі, жүрек айну, фотофобия шағымдарымен әкелді. Анамнезінен – ЖРВИ дан кейін, бір аптадан астам ауырған. Қарап тексергенде көзін жұмып бүйірімен жатыр, өзін ештеңемен жабуға мүмкіндік бермейді, гиперестезия, 4 көлденең саусақпен мойынның ригидтілігі анықталды, Керниг симптомы оң.

Төменде көрсетілген зерттеу әдістерінің қайсысы диагноз қою үшін ЕҢ ақпаратты болып табылады?

@жұлынның пункциясы

@Мидың КТ сканері

@Мидың МРТ

@электроэнцефалография

ОҢТҮСТІК ҚАЗАҚСТАН MEDISINA AKADEMIASY «Оңтүстік Қазақстан медицина академиясы» АҚ	 SOUTH KAZAKHSTAN MEDICAL ACADEMY АО «Южно-Казахстанская медицинская академия»
«Ішкі аурулар пропедевтикасы» кафедрасы	044 – 47 / 11 ()
«Ішкі аурулар пропедевтикасы-2» пәні бойынша бақылау-өлшеу құралдары, бағдарламаның аралық бақылауға арналған сұрақтары	60 беттің 45 беті

@мидың сонографиясы

~Әйел 44 жаста. Жедел жәрдем дәрігері қарау кезінде мынаны анықтады: оң қол және аяқтың қатты әлсіздікке шағымдары, қарау кезінде ауырсыну сезімталдығының жоқтығы, бұлшықет тонусының жоғарылауы және бицепс, карпорадиальды, пателлярлық рефлексстердің төмендеуі.

Аталған патологиялық жағдайда төменде көрсетілген рефлексстердің қайсысы НЕҒҰРЛЫМ айтарлықтай төмендеген?

@проприоцептивтік

@қиыны

@шартты

@өзгермелі

@беткейлі

~17 жыл бойы артериялық гипертензиямен ауыратын 47 жастағы әйелде эмоционалдық стресстен кейін қатты бас ауруы ұстамасы, жүрек айнуы, қайталанатын құсу пайда болды. Үйге шақырылған учаскелік дәрігер І саусақтың артқа бүгілуін және жіліншік төбесінің бойымен бүгілген саусақпен қысыммен ұстау кезінде қалған бөлігінің желбезекті бүгілуін анықтады.

Төменде көрсетілген патологиялық белгілердің қайсысын дәрігер ЕҢ ықтимал анықтайды?

@Оппенгейм

@Кохер

@Шеффер

@Гордон

@Брудзинский

~Аялдамада 60 жастағы ер адамның басы қатты ауырып, айқайлады, бір жерге жүгірмек болды, қатты қарғыс айтты, айналасындағылар жедел жәрдем шақырды. Дәрігердің сұрақтарына дұрыс жауап береді, бірақ бірден емес, сөздерді қиналып тандап, бөлек буындармен айтады. Сол қол және аяқ әлсіздігінің күшеюіне шағымданады. Анамнезінде стенокардиямен ауырады, изокет-спрей қабылдайды, қазір көмектеспеді. Бұл жағында сезімталдықтың төмендеуі байқалды, Бабинскийдің оң белгісі.

Төменде аталған синдромдардың қайсысы осы жағдайда дамуы ЕҢ ықтимал?

@ишемиялық инсульт

@эпилепсиялық ұстама

@өтпелі шабуыл

@менингеальды

@истерикалық

~Учаскелік полиция қызметкері қараусыз қалған үйдің жер төлесінде үйді аралау кезінде шамамен 55 жастағы ер адамды тапты, оның құжаты жоқ, оның кім екенін - ол мұнда қалай келгенін білмейді. - ол есіне түсіре алмайды. Емханада қараған кезде тері астындағы гематома, бұлшықет күші төмендеген, спастикалық парез, гипорефлексия, бастың оң жағында Гордон рефлексі оң.

Бұл адамда қандай есте сақтау қабілетінің бұзылуы ЕҢ ықтимал?

@ретроградты амнезия

@гипомнезия

@парамнезия

@конфабуляция

@антеградтық амнезия

~ 23 жастағы кәсіпқой бокспен айналысатын жас жігіт учаскелік дәрігердің көмегіне жүгінген. Кезекті нокауттан кейін саусақтардағы сезімталдықтың төмендеуіне шағымданды. Қарап тексергенде екі жақтағы карпорадиальды рефлексстері біршама төмендегені, қол терісіне тигенде ауру сезімі, суықта жылылық сезілетіні анықталды.

Төмендегі атаулардың қайсысы осы науқаста анықталған сенсорлық бұзылыс симптомына НЕҒҰРЛЫМ дұрыс сәйкес келеді?

@дизестезия

@парестезия

@гипоестезия

@гиперестезия

@полиестезия

~Мейірбике кешкі тексерісте ишемиялық аурумен ауруханада емделіп жатқан ер адамның жағдайының өзгергенін байқап, кезекші дәрігерді шақырған. Қарап тексергенде науқас цианозды, қатты тыныс алады, тістері қатты түйілген, аузынан қызғылт көбік шығады, қолдары шынтак буындарында не бүгілген, не бүгілмеген, аяқтары түзетілген және ұзартылған.

Аускультативті: өкпеде – везикулярлы тыныс; жүрек - тахикардия. АҚ 130/90 мм сын.бағ. Пульс 1 минутына 96 рет.

Осы науқаста төменде көрсетілген жағдайлардың қайсысының дамуы ЕҢ ықтимал?

@конвульсиялық синдром

@геморрагиялық инсульт

@менингеальды синдром

@ишемиялық инсульт

@өтпелі шабуыл

~ Полицейлер теміржол вокзалының медициналық пунктіне жолаушыны жеткізген – полицейдің сұрақтарына жауап бермей, күлімсіреген қаңғыбас адамға ұқсаған, заң қызметкерінің ашуын келтірген.

Дәрігерді қараған кезде ер адам сұрақтарға жауап бермейді, сөйлей алмайтынын көрсетеді, бірақ көзін, мұрнын, құлағын көрсетуді сұрағанда, ол оларды дұрыс көрсетеді. Басында операциядан кейінгі сызықты тыртық анықталды, пальпацияда бұл аймақ жұмсақ, сүйексіз, рефлексстерді тексергенде Бабинскийдің оң белгісі анықталды.

Төменде көрсетілген сөйлеу бұзылыстарының қайсысы осы жағдайда ЕҢ ықтимал?

@моторлы афазия

@сенсорлық афазия

@конфабуляция

@дизартрия

@дислексия

~47 жастағы әйел, жұмыссыз, салмағының артуына байланысты учаскелік дәрігерге шағымданады.

Анамнезінен – соңғы бір жылда дене салмағының жоғарылауы анықталған; Мүмкін себебін айта алмайды. Тексеру барысында – баяу сөйлейді, дауысы қарлыға

O'NTÜSTIK QAZAQSTAN MEDISINA AKADEMIASY «Оңтүстік Қазақстан медицина академиясы» АҚ	 SOUTH KAZAKHSTAN MEDICAL ACADEMY АО «Южно-Казахстанская медицинская академия»
«Ішкі аурулар пропедевтикасы» кафедрасы	044 – 47 / 11 ()
«Ішкі аурулар пропедевтикасы-2» пәні бойынша бақылау-өлшеу құралдары, бағдарламаның аралық бақылауға арналған сұрақтары	60 беттің 46 беті

шығады, төмен мұрынды, анық байқалмайтын біршама апатиялы мимика. Тері жабындылары салқын, қабыршақты, қалындаған, кедір-бұдыр, шынтақ пен аяқтың гиперкератозы, тілінің ұлғаюы байқалады. Дәрігер әйелде гипотиреоз синдромы бар деген қорытындыға келді.

Бұл әйелде жүрек аускультациясында төменде көрсетілген белгілердің қайсысы ЕҢ ықтимал?

@жүрек тондарының естілмеуі
 @шапалақты 1-тон
 @жүрек тондарының күшеюі
 @қолқада 2-тонның екпіні
 @өкпе артериясында 2-ші тонның екпіні

~Клиниканың қабылдау бөліміне 44 жастағы мақлер әйел дауысының дәрежі болуына шағымданып келді. Анамнезінен – соңғы 6 айда жоғарыдағы өзгеріс байқалған. Бұрын жоғарғы тыныс жолдарының жиі суық тиюін айтады. Қарап тексергенде беті ісінген, енжар, баяу сөйлейді, даусы бәсең, қарлығады, сөйлеуі біршама нашар. Тамақтану жоғарылаған, терісі ұстағанда құрғақ, тығыз, қабыршақ. PS -58 мин, АҚ -90/60 мм сын.бағ. Жүрек тондары біршама тұйық, ырғақты. Төменде аталған синдромдардың қайсысы осы жағдайда дамуы ЕҢ ықтимал?

@гипотиреоз
 @гипертиреоз
 @гипогликемия
 @гипергликемия
 @гипокортицизм

~Мектептегі 35 жастағы мұғалім әйел соңғы кездері жиі ашуланшақтыққа шағымданып, отбасылық дәрігеріне барған. Дәрігер физикалық тексеру кезінде экзофтальм, сирек жыпылықтау, Грефе пен Кохер симптомын анықтады. Төменде көрсетілген синдромдардың қайсысы осы науқаста ЕҢ ықтимал?

@гипертиреоз
 @гипотиреоз
 @гипогликемия
 @гипергликемия
 @гиперкортицизм

~Қант диабетімен ауыратын 46 жастағы ер адамда инсулин инъекциясынан кейін қозу, агрессия, айқын аштық сезіміне және қолдарының қалтырауына шағымдар айтады. Бұл жағдайда ер адамда төменде көрсетілген жағдайлардың қайсысының дамуы ЕҢ ықтимал?

@гипогликемия
 @гиперкортицизм
 @гипергликемия
 @гипертиреоз
 @гипотиреоз

~35 жастағы ер адам жедел жәрдем көлігімен емхананың жедел жәрдем бөліміне жеткізілді. Анамнезінен әйелінің айтуы бойынша бұрын ауырмаған, биыл тәбетінің жоғарылауына қарамастан арықтаған. Соңғы 2 күнде шөлдеу, эпигастрий аймағындағы ауру сезіміне, тәбетінің болмауына, жүрек айнуына, бір реттік құсуға, мазасыздануға, қозуға

шағымданды. Қарап тексергенде – ауыздан ацетон иісі, құрысулар, құсу, қозу. PS- 110 минута; АҚ-80/50 мм сын.бағ. Тексеру кезінде денесі тежеліп, комаға түскен. Төменде көрсетілген кома түрлерінің қайсысы осы жағдайда НЕҒҰРЛЫМ дамуы мүмкін?

@гипергликемиялық
 @гипогликемиялық
 @апоплексия
 @уремиялық
 @бауырлық

~Әйел, 29 жаста, учаскелік дәрігерге соңғы бір жылдан бері мазалаған апатияға, қоршаған ортаға қызығушылықтың төмендеуіне, дене салмағының артуына, есте сақтау қабілетінің нашарлауына, ұйқышылдыққа, енжарлыққа, қалтырау сезіміне шағымданады. Бұрын ауыстырылған ауруларды жоққа шығарады. 1,5 жыл бұрын 2-дәрежелі түйінді зоб бойынша ота – субтотальды тиреоидэктомиа жасалған. Қарап тексергенде – баяу қозғалыстар, монотонды сөйлеу; беті біршама ісінген, пальпебральды жарықтар тарылған. Тері жабындылары иктериялық реңкпен бозғылт, тамақтануы жоғарылаған. PS -64 минутына. АҚ 100/60мм сын.бағ. Жүрек тондары тұйық, ырғақты. Төменде көрсетілген синдромдардың қайсысы осы әйелде НЕҒҰРЛЫМ дамуы мүмкін?

@гипотиреоз
 @гипертиреоз
 @гипогликемия
 @гипергликемия
 @гипокортицизм

~Әйел 33 жаста, аудитор, емхананың қабылдау бөліміне соңғы 5-6 айдағы қысқа ұйқыға, тәбетінің жоғарылауына және салмағының төмендеуіне шағымдарымен өз бетімен келді. Бұрынғы ауруларды жоққа шығарады, бірақ жұмыстағы үлкен психологиялық жүктемені атап өтеді. Жалпы тексергенде қозғыштығының жоғарылауы, жалпы мазасыздық, қозғыштық, тері асты май қабатының нашар дамуы, созылған саусақтардың айқын дірілі, Мобиус пен Греф симптомның оң белгілері анықталды. PS -104 минутына. АҚ 130/90 мм.сын.бағ. Жүрек тондары жиілеген, ырғақты, күшейген. Бұл жағдайда төменде көрсетілген синдромдардың қайсысы ЕҢ ықтимал?

@гипертиреоз
 @гипотиреоз
 @гипокортицизм
 @гипергликемия
 @гиперкортицизм

~45 жастағы ер адам, жүргізуші, жоспарлы профилактикалық тексеру кезінде бетінде кеңейген пальпебральды жарықтар, көздің шағылысуы күшеюі, көздерінің домбығуы және қимыл-қозғалысы дірілдеген. Мұқият сұрастырған кезде оның бұрын ауырмағаны, бірақ бір жылдай бұрын әйелінен айырылғаны, біраз уақыт қатты күйзелісте болғаны белгілі болды. Қосымша тексеру – Ромберг қалпында – саусақтардың сирек қалтырауы. PS -100 минутына, АҚ 140/95 мм

OÑTÜSTİK QAZAQSTAN MEDISINA AKADEMIASY «Оңтүстік Қазақстан медицина академиясы» АҚ	 SOUTH KAZAKHSTAN MEDICAL ACADEMY АО «Южно-Казахстанская медицинская академия»
«Ішкі аурулар пропедевтикасы» кафедрасы	044 – 47 / 11 ()
«Ішкі аурулар пропедевтикасы-2» пәні бойынша бақылау-өлшеу құралдары, бағдарламаның аралық бақылауға арналған сұрақтары	60 беттің 47 беті

сын.бағ. Жүрек тондары жиілеген, ырғақты, күшейген, ұшында қысқа систолалық шу естіледі.

Төменде көрсетілген патологиялық жағдайлардың қайсысы осы объективті өзгерістерге НЕҒҰРЛЫМ тән?

@гипертиреоз

@гипотиреоз

@гипогликемия

@гипергликемия

@гиперкортицизм

~56 жастағы әйел гипергликемия синдромына күдікпен №4 қалалық клиникалық аурухананың жедел жәрдем бөліміне жедел жәрдем көлігімен жеткізілді.

Төмендегі көрсеткіштердің қайсысы осы синдромның НЕҒҰРЛЫМ ақпаратты растауы болып табылады?

@глюкозурия

@гиперпротеинемия

@гипопротеинемия

@холестеринурия

@протеинурия

~Емхананың жедел жәрдем бөліміне көшеден ес-түссіз жатқан 42 жастағы әйел адам жеткізілді. Тексеруден кейін жедел жәрдем дәрігері бұл жағдайда гипогликемиялық команың белгілері бар деген қорытындыға келді.

Төмендегі белгілердің қайсысы гипогликемиялық команың НЕҒҰРЛЫМ патогномиялық болып табылады?

@сіңір рефлекстерінің жоғарылауы

@қан қысымын төмендету

@бұлшықет гипотензиясы

@қарашықтың кеңеюі

@сақталған көз алмасының тонусы

~Емхананың жедел жәрдем бөліміне ес-түссіз 47 жастағы ер адам көшеден жедел жәрдеммен жеткізілді.

Қарап тексергенде беті қызғылт, терісі құрғақ, бұлшықет тонусы және сіңір рефлекстері төмендеген, қарашықтары тарылған; Қуссамаудың үлкен шулы тынысы алыстан естіледі. PS – әлсіз, жиі. АҚ - 90/60 мм.сын.бағ.. Жүрек тондары тұйықталған, жиілеген. Іші жұмсақ, бауыры қабырға доғасының шетінде. Зәр шығару өздігінен жүреді, түсі қанық.

Төменде көрсетілген команың қай түрі осы жағдайда ЕҢ ықтимал?

@гипергликемиялық

@гипогликемиялық

@тиреотоксикалық

@ишемиялық

@бауырлық

~Учаскелік дәрігерге 52 жастағы менеджер, әйел адам келді. Сұрақ-жауап және тексеруден кейін дәрігер науқаста гипотиреоз синдромының белгілері бар екенін анықтады.

Төменде көрсетілгендердің қайсысы әйелде тексеру кезінде анықталған, осы синдромға жүрек-қантамыр жүйесінің зақымдалуына ЕҢ тән симптом?

@кардиомегалия

@аритмия

@тахикардия

@секірулі пульс

@тонның дыбыстылығы

~45 жастағы әйел, тәрбиеші, семіздікке, теріде қызыл жолақтардың пайда болуына, шаршағыштық пен әлсіздікке шағымдарымен эндокринологқа қаралды.

Анамнезінен 20 жыл есепте тұрады, ревматоидты артрит кезінде преднизолонды 20 мг дозада қабылдайды. Бұл өзгерістер соңғы 2 жылда пайда болды. Қарап тексергенде ай тәрізді, беті орташа гиперемияланған. Иық белдеуінің және дененің жоғарғы жартысының бұлшықет массасы анық байқалады. Іштің алдыңғы беттерінің терісінде күлгін-көкшіл түсті бойлық жолақтар бар. PS – 118 мин., аритмиялық. АҚ - 150/100мм.сын.бағ.. Жүрек тондары тұйықталған, жиілеген.

Бұл жағдайда төменде көрсетілген синдромдардың қайсысы ЕҢ ықтимал?

@гиперкортицизм

@гипотиреоз

@гипертиреоз

@гипергликемия

@гипокартицизм

~Қатты әлсіздікке, ұйқының бұзылуына, қан қысымының мезгіл-мезгіл көтерілуіне және жиі депрессияға шағымдары бар 42 жастағы ер адамды тексеру кезінде жедел жәрдем дәрігері гиперкортизолизм синдромын анықтап, эндокринологтың қабылдауына тағайындады.

Төменде көрсетілген объективті белгілердің қайсысы осы жағдайда ЕҢ ықтимал?

@иық белдеуі мен аяқтың бұлшықет атрофиясы

@амимия

@ақ жолақтар

@жалпы салмақ жоғалту

@терінің қалыңдауы

~Жас жігіт, 27 жаста, экономист, қатты әлсіздік және тез шаршағыштық, жиі бас айналу, салмақ жоғалту, табеттің төмендеуі, жүрек айнуы, тері пигментациясының күшеюі шағымдарымен эндокринологқа қаралды. Анамнезінен – бұл шағымдар шамамен 6 ай бұрын пайда болған. Бұрын ауырмаған.

Қытайда оқыған. 3 ай жұмыс істейді. Объективті қарағанда астениялық, тамақтанбаған, бұлшықеттері атрофиялық, күші төмендеген. PS-100 минутына, аз, ырғақты. АҚ-90/60 мм сын.бағ.. Жүрек тондары тұйықталған, жиілеген. Қан анализінде – НВ -72г/л; Эр.- 2,9×10¹²/л, Л -6,2×10⁹/л; ЭТЖ -22 мм/сағ.

Қандағы қант - 2,6 ммоль / л.

Бұл жағдайда төменде көрсетілген синдромдардың қайсысы ЕҢ ықтимал?

@гипокартицизм

@анемия

@гипотиреоз

@гипогликемия

@гиперкортицизм

~46 жастағы ер адам, рентгенолог, дене салмағының төмендеуіне, жалпы әлсіздікке, тез шаршағыштыққа, жиі естен тануға, эпигастрий аймағындағы орташа

O'NTUSTIK QAZAQSTAN MEDISINA AKADEMIASY «Оңтүстік Қазақстан медицина академиясы» АҚ	 SOUTH KAZAKHSTAN MEDICAL ACADEMY АО «Южно-Казахстанская медицинская академия»
«Ішкі аурулар пропедевтикасы» кафедрасы	044 – 47 / 11 ()
«Ішкі аурулар пропедевтикасы-2» пәні бойынша бақылау-өлшеу құралдары, бағдарламаның аралық бақылауға арналған сұрақтары	60 беттің 48 беті

ауырсынуға, мезгіл-мезгіл құсуға, жүрек айнуына, іш қату мен сұйық нәжістің кезектесіп тұруына байланысты терапия бөліміне түсті. Анамнезінен – бұрын өкпе туберкулезімен ауырған. Объективті – астениялық дене бітімі, дененің ашық жерлерінің терісі гиперпигментацияланған. Пульсі жиі. АҚ 80/60 мм.сын.бағ. Жүрек тондары тұйықталған, жиілеген. Тіл орташа ақ түспен қапталған. Іші жұмсақ, пальпацияда эпигастрийде ауырсынады.

Төменде көрсетілген синдромдардың қайсысы осы клиникалық симптомдарға НЕҒҰРЛЫМ тән?

- @бүйрек үсті безінің гипофункциясы
- @қалқанша безінің гипофункциясы
- @бүйрек үсті бездерінің гиперфункциясы
- @асқазан диспепсиясы
- @ішек диспепсиясы

~39 жастағы ер адам емхананың қабылдау бөліміне семіздікке, әсіресе іш пен мойын аймағында, жиі бас ауруына, терісінің құрғауына, сүйектерінің ауырсынуына шағымданып келді. Анамнезінен: бұл шағымдар соңғы бір жыл ішінде пайда болған, ештеңемен байланысты емес. Объективті: іш және мойын аймағында айқын семіздік, иық белдеуі және аяқ бұлшықеттерінің атрофиясы, бетінің қызаруы. PS–112 мин.АҚ - 160/100мм сын.бағ.. Жүрек тондары біршама тұйықталған, жиілеген, қолқада 2 тон акценті, ұшында қысқа систолалық шу. Өкпесінде – қатаң тыныс, бір реттік құрғақ сырылдар. Қандағы қант -7,1 ммоль/л Бұл жағдайда төменде көрсетілген синдромдардың қайсысы ЕҢ ықтимал?

- @бүйрек үсті безінің қыртысының гиперфункциясы
- @артериялық гипертензия
- @Бүйрек үсті безінің қыртысының гипофункциясы
- @қалқанша безінің гиперфункциясы
- @абсолютті инсулин тапшылығы

~32 жастағы әйелге қабылдау бөлімінің дәрігері В12 витамині тапшылықты анемия диагнозын қойды.

Төменде көрсетілгендердің қайсысы дәрігер анықтаған ЕҢ тән симптом болды?

- @тіл емізікшелерінің атрофиясы
- @құрғақ тіл
- @қызыл иек гиперемиясы
- @"географиялық тіл"
- @тіл емізікшелерінің гипертрофиясы

~42 жастағы әйелде сұрастыру мен тексеру жүргізілгеннен кейін қабылдау бөлімінің дәрігері лимфолиферативті синдромды анықтады.

Бұл жағдайда науқаста терінің түсінің ең тән өзгерісі қандай?

- @сарғаю
- @ гиперемия мен бозарудың кезектесіп жүруі.
- @ кара шие түсті рең.
- @ гиперпигментация
- @депигментация

~ 46 жастағы ер адамда қан анализінде келесі өзгерістер анықталды: Нb – 85 г/л, эритроциттер – 2,9 млн/мл, лейкоциттер – 3,7 мың/мл, ЭТЖ– 52 мм/сағ,

тромбоциттер-95 мың/мл.дәрігер одан әрі зерттеуге жіберді.

Төмендегі зерттеу әдістерінің қайсысы диагнозды нақтылау үшін ең тиімді ақпарат?

- @ стерильді пункция
- @ асқазан эндоскопиясы
- @ лимфа түйіндерінің пункциясы
- @ жасырын қанға нәжісті талдау
- @қандағы Сарысу темірін анықтау

~ дәрігердің қабылдауында 37 жастағы әйел, жалпы әлсіздікке шағымдары бар, тексеруден кейін дәрігер лимфогрануломатоз диагнозын анықтады.

Төмендегі объективті белгілердің қайсысы осы диагнозға тән?

- @ лимфа түйіндерінің ұлғаюы
- @ дене температурасының жоғарылауы
- @көкбауырдың ұлғаюы
- @ бауырдың ұлғаюы
- @ салмақ қосу

~ 47 жастағы әйелдің жалпы қан анализін түсіндіріп, тексеруден кейін учаскелік дәрігер "апластикалық анемия" диагнозын қойды.

Қан анализіндегі келесі өзгерістердің қайсысы осы диагнозға тән?

- @ тромбоцито-және лейкоцитопениясы бар эритроцитопения
- @ тромбоцито-және лейкоцитопениясы бар эритроцитоз
- @ лейкоцитозы бар эритроциттер және тромбоцитопения
- @ лейкоцитоз және тромбоцитозы бар эритроцитопения
- @ тромбоцитопениямен лейкоцитопения

~ 52 жастағы әйел, бензолмен байланысы бар химик зертханашы қан анализінде анемия белгілері анықталды.

Әйелде анемияның ең ықтимал түрі қандай?

- @ гемолитикалық
- @ апластикалық
- @ геморрагиялық
- @ темір тапшылығы
- @ фолий тапшылығы

~ 39 жастағы әйелдің терісінде геморрагиялық бөртпелер пайда болды. Қанды зерттеу кезінде ауыр анемия, тромбоцитопения және орташа нейтропения анықталды.

Бұл клиникалық және зертханалық көріністі дамытудың ең ықтимал механизмі қандай?

- @ сүйек кемігінің аплазиясы
- @ сүйек кемігінің гиперплазиясы
- @Касла факторының тапшылығы
- @В12 витаминінің тапшылығы
- @ темір тапшылығы

~45 жастағы ер адамның жалпы қан анализін зерттеу кезінде анемия, нормоцитоз, нормохромия және регенеративті формаларының едәуір жоғарылауы сияқты келесі өзгерістер анықталды.

Бұл көрсеткіштер қай анемияға тән?

- @ жедел постгеморрагиялық
- @ созылмалы постгеморрагиялық
- @ созылмалы гемолитикалық

ОҢТҮСТІК ҚАЗАҚСТАН MEDISINA AKADEMIASY «Оңтүстік Қазақстан медицина академиясы» АҚ	 SKMA -1979-	SOUTH KAZAKHSTAN MEDICAL ACADEMY АО «Южно-Казахстанская медицинская академия»
«Ішкі аурулар пропедевтикасы» кафедрасы		044 – 47 / 11 ()
«Ішкі аурулар пропедевтикасы-2» пәні бойынша бақылау-өлшеу құралдары, бағдарламаның аралық бақылауға арналған сұрақтары		60 беттің 49 беті

@ жедел гемолитикалық

@ жедел апластикалық

~42 жастағы әйел әлсіздік, бас айналу, көздің қараңғылануы, аяқтың сезімталдығының төмендеуі және серуендеу кезінде шағымдары бар. Анамнезден - көрсетілген шағымдар 5-6 ай ішінде алаңдатады, мүмкін себебін көрсете алмайды. Тексеру кезінде терінің орташа сарғаюы анықталды, бауыр қабырға доғасының шетінен 2,0 см шығады. қанда: Эр.- 1.3×10^{12} / л, Нб – 72 г/л, Т.К. – 1,45, Лейк. – $4,3 \times 10^9$ / л, Эоз. – 2, Баз. – 0, Таяқша ядролылар – 5, Сегментоядролылар. – 66, мон. – 11, лимфа. – 27, ЭТЖ-14 мм/сағ. Эндоскопияда-асқазан шырышты қабығының атрофиялық өзгерістері. Бұл жағдайда ең ықтимал патологиялық процесс қандай?

@ Адиссон-Бирмер ауруы

@ бауыр циррозы

@ С вирустық гепатиті

@ темір тапшылығы анемиясы

@ аутоиммунды гемолитикалық анемия

~ 55 жастағы ер адам отбасылық дәрігерге әдеттегі физикалық белсенділік пен салмақ жоғалту, терлеу, әлсіздік, шаршау туралы шағымдармен келді. Анамнезінде -бұл шағымдар 2 ай бойы мазалайды, емделмеген. Тексеру кезінде мойын лимфа түйіндерінің ұлғаюы, тығыз консистенциясы анықталды. Қанның жалпы талдауында: эритроциттер- $2,0 \times 10^{12}$ / л; лейкоциттер $50,0 \times 10^9$ / л, тромбоциттер – 160×10^{12} / л. Осы синдромдардың қайсысы осы клиникалық және зертханалық симптомдармен сипатталады?

@лимфопрولیферативті

@анемиялық

@ апластикалық

@ геморрагиялық

@ миелопрولیферативті

~ Вирусты гепатитпен ұзақ уақыт ауыратын 38 жастағы әйелде мұрыннан қан кету пайда болды, теріде петехиальді-дақты бөртпе, гепато-спленомегалия, Ли-Уайт бойынша қанның ұю уақыты 22 мин. Бұл жағдайда қандай синдромдар ең тиімді болуы мүмкін?

@ геморрагиялық

@ лимфопрولیферативті

@ миелопрولیферативті

@ апластикалық

@ анемиялық

~ 29 жастағы ер адам эпигастрий аймағында ауырсыну, әлсіздік, шаршау туралы шағымдарға жүгінді. Анамнезінде -жыл бойына 12 елі ішектің ойық жарасы. Тексеру-терісі бозарған, эпигастрий аймағында ауырсыну. Бауыр мен көкбауыр пальпацияланбайды. Қан анализінде: Нб-90 г / л, эритро. – 3,5 млн, Түстік көрсеткіш - 0,77, тромбоциттер. - 195 мың, ретикулоциттер-0,5%. Жалпы билирубин – 12 мкмоль/л, темір-4,5 мкмоль/л.жасырын қанға нәжісті талдау оң. Науқаста қандай анемия болуы мүмкін?

@ созылмалы постгеморрагиялық

@ апластикалық

@ гемолитикалық

@В12-тапшы

@ жедел постгеморрагиялық

~ 32 жастағы ер адам терідегі және шырышты қабаттардағы бірнеше ұсақ нүктелі қан кетулерге жүгінді. Қанда: Нб - 100 г/л, эритроциттер – $3,1 \times 10^{12}$ / л, лейкоциттер – 41×10^9 / л, сондай-ақ лейкоциттік формулада жас, жетілмеген Бласт формалары 95% - ға дейін және жетілген лейкоциттер басым, аралық формалар жоқ; тромбоциттер- 15×10^9 / л, эозинофилдер мен базофилдер жоқ. ЭТЖ-52 мм/сағ.

Бұл жағдайда төмендегі диагноздардың қайсысы ықтимал?

@ жедел лейкемия

@ гемофилия

@ апластикалық анемия

@ лейкоцитты реакция

@ тромбоцитопениялық пурпура

~ 27 жастағы жас әйел дәрігерге көптеген стихиялық тері астындағы қан кетулер мен мезгіл-мезгіл мұрыннан қан кету туралы шағымдар жасады. Анамнезден-бұл жағдай алты ай ішінде белгіленеді, ештеңемен байланыстырмайды. Тексеру кезінде-терінің бүкіл бетінде әртүрлі мөлшердегі көптеген тері астындағы қан кетулер бар. Пульс-90 в мин, АҚ -100 / 70ммртст. Жүрек үні тез, айқын. Өкпеде-везикулярлы тыныс алу. Тілі таза, жұтқыншақ тыныш. Іші жұмсақ, пальпация ауыртылмайды. Бауыр мен көкбауыр үлкейген. Бірақ байлам жіне пинцеттің (симптом жгута и щипцов)оң белгілері бар.

Геморрагиялық синдромның ең ықтимал себебі неде?

@ тромбоцитопения

@ гемофилия

@ жедел лейкемия

@ геморрагиялық васкулит

@ созылмалы лимфобластический лейкоцитоз

~ бала кезінен ревматоидты артритпен ауыратын және стероид емес қабынуға қарсы препараттарды ұзақ уақыт қабылдаған 27 жастағы жас адамда геморрагиялық бөртпелер және жиі тонзиллит пайда болды. Тексеру кезінде жалпы қан анализінде анемия, тромбоцитопения және нейтропения анықталды. Аталған патологиялық жағдайлардың қайсысы осы клиникалық және зертханалық көрініске тән?

@ сүйек кемігінің аплазиясы

@фолий қышқылының тапшылығы

@миелопрولیферациялар

@ лимфопрولیферациялар

@темір тапшылығы

~ анамнезінде темекі шегушінің ұзақ өтілі бар 35 жастағы ер адам қабылдау бөлімінің дәрігеріне жүгінді. Тексеру кезінде бронхпен байланысқан өкпеде қуыстың болу синдромы анықталды. Қандай ЕҢ ықтимал аускультативная симптоматикасы бұл жағдайда?

@амфориялық тыныс

@ әлсіреген везикулярлық тыныс

@ күшейтілген везикулярлық тыныс

OÑTÜSTİK QAZAQSTAN MEDISINA AKADEMIASY «Оңтүстік Қазақстан медицина академиясы» АҚ	 SOUTH KAZAKHSTAN MEDICAL ACADEMY АО «Южно-Казахстанская медицинская академия»
«Ішкі аурулар пропедевтикасы» кафедрасы	044 – 47 / 11 ()
«Ішкі аурулар пропедевтикасы-2» пәні бойынша бақылау-өлшеу құралдары, бағдарламаның аралық бақылауға арналған сұрақтары	60 беттің 50 беті

@ металл тыныс

@ қатты тыныс

~ қабылдау бөлмесінің дәрігеріне 56 жастағы ер адам жоғары қызба, аздап қақырығы бар жөтел туралы шағымдармен жүгінді. Анамнезден-гипотермиядан кейін қатты ауырып қалды. Тексеру кезінде мыналар анықталды: дауыстық діріл мен бронхофонияның жоғарылауы, зақымдану үстіндегі перкуссиялық дыбыстың қысқаруы, везикулярлық тыныс алудың әлсіреуі, crepitacio indux.

Бұл клиникалық көрініс аурудың қай кезеңіне тән?

@ аурудың басталуы

@ аурудың биіктігі мен шешімі

@ аурудың биіктігі

@ шешім

@ сауығу

~32 жастағы жас жігітке енгігу және кеуде қуысының ауыруы туралы шағымдары бар келесі физикалық мәліметтер анықталды: перкуторлы – тимпаникалық дыбыс, металл реңі бар аускультативті-бронх тынысы. Төмендегі патологиялық жағдайлардың қайсысы осы өзгерістің ең ықтимал себебі болып табылады?

@ ашық пневмоторакс

@ жабық пневмоторакс

@ өкпе қуысы

@ бронхоспазм

@ гидроторакс

~ Клиниканың қабылдау бөліміне тыныс алу кезінде енгігу және кеуде қуысының ауырынуы туралы шағымдармен жүгінген 47 жастағы ер адамда дәрігер келесі физикалық мәліметтерді анықтады: кеуде асимметриясы, дауыс дірілінің болмауы, тимпаникалық перкуссиялық дыбыс, тыныс алу жүргізілмейді. Төмендегі синдромдардың ең тиімді клиникалық белгілері?

@ плевралық қуыста ауаның жинақталу синдромы

@ плевралық қуыста сұйықтықтың жиналу синдромы

@ өкпе тінінің ошақтық тығыздалу синдромы

@ өкпе тінінің үлестік тығыздалу синдромы.

@ өкпе қуыстың пайда болу синдромы

~ 23 жастағы қыз дене температурасының көтерілуі мен құрғақ жөтелге шағымданды.

Объективті тексеру кезінде дәрігер шектеулі аймақта жауырын бұрышының аймағында дауыс дірілінің жоғарылауын, перкуссиялық дыбыстың қысқаруын, бронхофонияның жоғарылауын және әлсіреген бронхиалды тыныс алуды анықтады.

Төмендегі синдромдардың ең тиімді клиникалық белгілері?

@ өкпе тінінің ошақтық тығыздау

@обтурациялық ателектаза

@өкпе тінінде қуыстың болуы

@плевра қуысында сұйықтықтың болуы

@өкпе тінінің үлестік тығыздалуы

~ 56 жастағы ер адам клиниканың қабылдау бөлмесіне енгігу, сары-жасыл түсті қақырықты жөтел, субфебрильді температура туралы шағымдармен жүгінді. Дәрігер келесі физикалық мәліметтерді

анықтады: зақымданудың үстінде дауыстық діріл мен бронхофония, перкуторлы – тимпаникалық дыбыс, амфориялы аускультативті-бронх тынысы, дымқыл көпіршікті сырылдар:

Төмендегі синдромдардың ең тиімді клиникалық белгілері?

@ өкпеде қуыстың пайда болу синдромы

@ тыныс алу жеткіліксіздігі синдромы

@ өкпе тінінің үлестік сығылу синдромы.

@плевра қуысында ауаның жиналу синдромы

@ плевра қуысында сұйықтықтың жиналу синдромы

~55 жастағы науқаста тыныс алу кезінде кеуде қуысының оң жартысының артта қалуы, 3-ші қабырға деңгейінен төмен тұйықталу, әлсіреген тыныс алу және бронхофония, жүректің сол жаққа рентгенологиялық жылжуы анықталды.

Төмендегі патологиялық жағдайлардың қайсысы осы науқаста дамыған болуы мүмкін ?

@ плевра қуысында сұйықтықтың болуы

@ плевралық қуыста ауаның болуы

@ өкпе тінінің үлестік мөрі

@компрессиялық ателектаз

@обтурациялық ателектаз

~ 54 жастағы ер адам тыныссыздық пен құрғақ жөтелге шағымданды. Тексеру кезінде қабылдау бөлімінің дәрігері келесі белгілерді анықтады: кеуде қуысының қозғалысы симметриялы, перкуссиядағы қораптың дыбысы, ұзартылған дем шығарумен везикулярлы тыныс алудың әлсіреуі, бауыр тұйықтығы төмен қарай жылжыған.

Төмендегі синдромдардың қайсысы тиімді белгілер болып табылады?

@ өкпе эмфиземасы

@ гидроторакс

@ бронхоспазм

@пневмоторакс

@ оң жақ үлестік тығыздалу

~ 27 жастағы ер адам енгігу мен құрғақ жөтелге шағымданады, суық тию факторы және аллергиялық ринит тарихы бар, дәрігер өкпенің бүкіл бетінен ысқырған құрғақ дауысты тыңдады.

Төмендегі синдромдардың қайсысы осы науқаста дамыған болуы мүмкін? *

@ бронхиалды өтімділіктің бұзылуы

@ өкпе тінінің қуысы болуы.

@ өкпеде ауа көлемінің артуы

@ өкпе тінінің тығыздалуы

@ бронхтың кеңеюі

~Дәм сезудің бұзылуы ЕҢ ықтимал...

@агевзия

@афазия

@амнезия

@аносмия

@гипокузия

~Инсулиннің әсер ету механизміне мыналар кірмейді:

@май қышқылы түзілуін күшейтеді

@глюкозаны залалсыздандырудың жоғарылауы

@гликоген түзілуінің жоғарылауы

ОҢТҮСТІК ҚАЗАҚСТАН MEDISINA AKADEMIASY «Оңтүстік Қазақстан медицина академиясы» АҚ	 SOUTH KAZAKHSTAN MEDICAL ACADEMY АО «Южно-Казахстанская медицинская академия»
«Ішкі аурулар пропедевтикасы» кафедрасы	044 – 47 / 11 ()
«Ішкі аурулар пропедевтикасы-2» пәні бойынша бақылау-өлшеу құралдары, бағдарламаның аралық бақылауға арналған сұрақтары	60 беттің 51 беті

@амин қышқылын залалсыздандырудың жоғарылауы

@ақуыз синтезінің күшеюі

~Май алмасуының теңгерімсіздігі(дисбаланс):

@Иценко-Кушинг ауруы

@Жыныс бездерінің гипофункциясы

@Симондс ауруы

@майлы тағамдарды шектен тыс пайдалану

@жыныс мүшелерінің дистрофиясы

~Қалқанша безі:

@ТЗТ4, ТТГ

@ферменттер

@17-ОКСД7-КС

@инсулин

@АКТГ

~Ұйқы безі:

@инсулин

@АКТГ

@ферменттер

@17-ОКСД7-КС

@ТЗТ4, ТТГ

~Инсулин көмірсулардың сақталуын келесі түрде

ынталандырады:

@глюкоза

@лактоза

@гликоген

@сахароза

@глюкозаминогликандар

~Ішкі секреция бездері бөледі:

@гормондар

@антихолинергиялық заттар

@симпатолитиктер

@бета-блокаторлар

@ААФ ингибиторлары

~Ішкі секреция бездерінің секреттері бөлінеді. . . .

@қан және лимфа

@өт

@асқазан

@ұйқы безі

@гер бездері

~Йодқа тәуліктік қажеттілік:

@100 мкг

@50 мкг

@150 мкг

@250 мкг

@1000 мкг

~Вирусты гепатит В диагностикасы үшін мыналар

маңызды:

@вирус маркерлерінің серологиялық диагностикасы

@мезенхималық-жасушалық қабыну дәрежесін анықтау

@цитолитиз синдромын анықтау

@Бауырды ультрадыбыстық зерттеу

@холестаз синдромын анықтау

~ Панкреатиттің ең сенімді расталуы:

@Жоғары қан амилазасы (зәрдегі диастаза)

@коллоид

@белдемелі ауырсыну

@гипергликемия

@стеаторея

~Сарысудағы амилазаның қалыпты белсенділігі:

@12-32 мг/мл

@1-3 мг/мл

@4-6 мг/мл

@7-9 мг/мл

@9-11 мг/мл

~ Диффузды токсикалық зоб дамуының

патогенетикалық механизмінің негізінде маңызды ...

@тиростимуляциялаушы иммуноглобулиндердің жоғарылауы

@катехоламиндер секрециясының жоғарылауы

@қалқанша безді ынталандыратын гормон

секрециясының жоғарылауы

@тиреотропин-рилизинг гормонының секрециясының жоғарылауы

@Тіндердің қалқанша безінің гормондарына жоғары сезімталдығы

~Тұрақсыз стенокардияның қолайсыз белгісі...

@ST сегментінің депрессиясы 1 мм-ден аз

@ангинальды ұстама 20 минуттан астам уақытқа созылуы

@ST сегментінің 1 мм-ден астам депрессиясы

@тұрақсыз гемодинамика (төмен қан қысымы, тұрақсыз импульс)

@КФК МВ-фракциясының құрамының артуы

~Қандағы холестериннің оңтайлы концентрациясы:

@5 ммоль/л

@6 ммоль/л

@7 ммоль/л

@6,5 ммоль/л

@9-5,5 ммоль/л

~Егде жастағы адамдарда сарғаюдың жиі кездесетін себебі:

@панкреато-дуоденальды аймақтың ісігі

@өт жолдарының дискинезиясы

@созылмалы белсенді гепатит

@описторхоз

@бауыр циррозы

~Ұйқы безінің экзокринді қызметінің бұзылуына тән белгілерді көрсетіңіз:

@арықтау, креаторея, стеаторея

@құрғақ тері

@гипергликемия

@алдыңғы құрсақ қабырғасының веналарының кеңеюі

@бүйрек-бауыр жеткіліксіздігі

~ ЖИА ауруындағы ауырсынуның ең типтік

локализациясы:

@ төс сүйегінің артында

@жүрек ұшы аймағында

@оң жақ қабырғаасты аймағында

@кеуденің сол жақ жартысында

@кеуденің оң жақ жартысында

~Нитроглицерин ауырсынууды басады:

@стенокардия ұстамасы

@миокард инфарктісі

@перикардит

@миокардит

@кардионевроз

ОҢТҮСТІК ҚАЗАҚСТАН MEDISINA AKADEMIASY «Оңтүстік Қазақстан медицина академиясы» АҚ	 SKMA -1979-	SOUTH KAZAKHSTAN MEDICAL ACADEMY АО «Южно-Казахстанская медицинская академия»
«Ішкі аурулар пропедевтикасы» кафедрасы		044 – 47 / 11 ()
«Ішкі аурулар пропедевтикасы-2» пәні бойынша бақылау-өлшеу құралдары, бағдарламаның аралық бақылауға арналған сұрақтары		60 беттің 52 беті

~Миокард инфарктісінің ең сенімді ЭКГ критерийлері болып табылады. . . .

@Екі немесе одан да көп өткізгіштерде ені 30 мс-ден және тереңдігі 2 мм-ден астам Q толқындарының пайда болуы

@ST сегментінің көтерілуі

@ST сегментінің депрессиясы

@екі іргелес өткізгіштерде J нүктесінен 1 мм 20 мс жоғары ST сегментінің көтерілуінің немесе депрессиясының пайда болуы;

@ST сегментінің депрессиясы

~Митральды конфигурацияда байқалмайды:

@жүрек белі

@жүрек белінің тегістелуі

@сол жақ жүрекше ұлғаюы

@сол жақ қарыншаның ұлғаюы

@оң жақ қарыншаның ұлғаюы

~Қолқа конфигурацияларында байқалмайды:

@ жүрек белінің тегістелуі

@айқын жүрек белі

@сол қарынша қуысының күрт ұлғаюы

@Жүрек «отырған үйрек» пішінде

@Жүрек «аяқ киім» пішінде

~Жүрек шекаралары зақымданған жаққа қарай мына жағдайда жылжымайды:

@экссудативті плевритте

@пневмосклерозда

@пульмонэктомияда

@өкпенің ісіктерінде

@обструктивті ателектазда

~Тамырлар шоғырының шекаралары әдетте ... анықталады.

@2-ші қабырға аралықта төс сүйегінің шеттері бойымен

@2-ші қабырға аралықта парастернальды сызықтар бойымен

@3-ші қабырға аралықта төс сүйегінің шеттері бойымен

@парастернальды сызықтар бойымен 3-ші қабырға аралықта

@4-ші қабырға аралықта төс сүйегінің шеттері бойымен

~ Митральды қақпақшаның жеткіліксіздігін көрсетпейтін рентгендік белгі:

@қиғаш проекцияда өңеш шағын радиус доғасы бойымен ауытқиды

@қиғаш проекцияда өңеш үлкен радиус доғасы бойымен ауытқиды

@Жүрек белі тегістелген

@Жүректің митральды конфигурациясы

@өкпе қан айналымындағы іркілу белгілері

~Беттің күлгін гиперемиясы (facies mitralis) мыналарға тән:

@митральды стеноз

@үшжақтаулы стеноз

@өкпе артериясының стенозы

@қолқа тесігінің тарылуы

@жүрекшеаралық қалқаның ақауы

~Өкпе қан айналымындағы іркілу белгілеріне жатпайды:

@гидроторакс

@ентікпе

@жүрек астмасының ұстамалары

@көлденең күйдегі жөтел

@қан түкіру

~Жүйелі қан айналымының іркілуіне қатысы жоқ белгі. . . .

. . .

@өкпе ісінуі

@гидроперикард

@аяқтың ісінуі

@гидроторакс

@асцит

~ Аорта стенозындағы систолалық шу ең жақсы өтетін жер:

@ мойын тамырларында

@ Боткин – Эрбада

@ жүрек ұшы түрткісін

@ мойын веналарында

@ колтық асты аймақта

~ Өкпе қақпақшасының салыстырмалы

жеткіліксіздігіндегі функционалды шу

@ диастолалық

@ систола-диастолалық

@ пресистоалық

@ протодиастолалық

@ систолалық

~ Систоалық шу - қарыншаның жиырылуы кезіндегі

шу. Ол бірінші тоннан кейін естіледі және қанның

қарыншалық қақпақшалардың тарылған саңылауы

арқылы өтуіне байланысты пайда болады.

Аускультацияның 2-ші нүктесінде мойын тамырларына

жүргізілген систолалық шу тән. . . .

@ аорта стенозы

@ аорта жеткіліксіздігі

@ функционалды шу

@ Фаллоның тетрадасы

@ митральды стеноз

~ Жедел коронарлық синдромға тән емес:

@ тұрақты стенокардия

@ қан ферменттерімен диагноз қойылған миокард

инфарктісі

@ патологиялық Q тісшесі бар миокард инфарктісі

@ патологиялық Q тісшесі жоқ миокард инфарктісі

@ тұрақсыз стенокардия

~ Бронх обструкциясының дәрежесін көрсететін сезімтал көрсеткіш:

@ ФДШК1 және ӨФӨС төмендеуі

@ ӨӨС төмендеді

@ ӨФӨС төмендеуі

@ ӨӨС және ФДШК1 төмендеді

@ қалдық өкпе сыйымдылығының төмендеуі

~Бронх демікпесі кезінде спирографиялық көрсеткіштер негізінен төмендейді:

@ өкпенің форсирленген өмірлік сыйымдылығы

@ өкпенің тіршілік сыйымдылығы

@ өкпенің максималды желдетілуі

@ дем алу қуаты

@ дем шығару қуаты

~ Жүректің ишемиялық ауруы келесі белгілермен сипатталады:

OÑTÜSTİK QAZAQSTAN MEDISINA AKADEMIASY «Оңтүстік Қазақстан медицина академиясы» АҚ	 SOUTH KAZAKHSTAN MEDICAL ACADEMY АО «Южно-Казахстанская медицинская академия»
«Ішкі аурулар пропедевтикасы» кафедрасы	044 – 47 / 11 ()
«Ішкі аурулар пропедевтикасы-2» пәні бойынша бақылау-өлшеу құралдары, бағдарламаның аралық бақылауға арналған сұрақтары	60 беттің 53 беті

@ коронарлық қан ағымы мен миокард қажеттілігінің арасындағы арақатынастың бұзылуы

@ перикард қалтасының зақымдануы

@ миокард гипертрофиясы

@ папиллярлы (емізікшелі) бұлшықеттің үзілуі

@ эндокардтың зақымдануы

~ Стенокардиядағы ауырсыну локализациясы . . .

@ төс сүйегінің артында, сол жақта төс сүйегінің жанында

@ оң жақ төменгі аяқ-қолда

@ гипогастрий аймағында

@ оң жақ білезікте

@ бел аймағында

~ Стенокардия ұстамасын қоздыруы мүмкін:

@ суық, психоэмоционалды күйзеліс

@ витаминдермен байытылған тағам

@ өткір иіс

@ жіті респираторлық вирустық инфекциялар

@ жиі ангина

~ Стенокардиядағы ауырсынудың негізгі белгілері:

@ жаттығу кезінде төс артындағы ауырсыну, нитроглицеринмен ауырсынды басу

@ сол жақта кеуде аймағында терең дем алғандағы ауырсыну

@ 3-4 сағатқа созылатын төс артындағы ауырсыну

@ тамақпен байланысты ауырсыну

@ кеудені айналдырған кезде кеуденің сол жақ жартысында ауырсыну

~ Жүректің ишемиялық ауруы үшін қайтымсыз қауіп факторлары:

@ жасы 40-50 және одан жоғары

@ семіздік

@ темекі шегу

@ әйел жынысы

@ артық тамақтану

~ Миокард инфарктісі кезінде жүрек бұлшықетінде болатын патологиялық процестер:

@ ишемия аймағы, некроз аймағы

@ фибриноидты ісіну

@ гиалиноз

@ гиперестезия

@ мукоидты ісіну

~ Жүрекшелер фибрилляциясының жалпы себебі:

@ жүректің ишемиялық ауруы, митральды стеноз

@ нейроциркуляторлы дистония

@ перикардит

@ миокардит

@ инфекциялық эндокардит

~ Органикалық бронх обструкциясы синдромындағы негізгі шағымдар:

@ тұншығу

@ жөтел

@ кеудедегі ауырсыну

@ күш түскенде енгігу

@ қан түкіру

~ Органикалық бронхиалды обструкция синдромындағы жөтел:

@ көбінесе таңғы уақытта пайда болады

@ түнде мазалайды

@ шырышты қақырықты орташа мөлшерде

@ аздаған «шыны тәрізді» қақырықпен

@ көп мөлшерде ірінді қақырықпен

~ Органикалық бронхиалды обструкция синдромының негізгі клиникалық белгі:

@ қақырықпен жөтел

@ енгігу

@ қан түкіру

@ өкпе аускультациясында сырылдар

@ қан қысымының жоғарылауы

~ Органикалық бронх обструкциясы синдромынан кейін дамуы мүмкін:

@ ірінді плеврит

@ пневмония инфаркті

@ созылмалы өкпелік жүрек

@ экссудативті плеврит

@ өкпенің қабынуы

~ Органикалық бронх обструкциясы синдромында өкпе перкуссиясы кезінде:

@ перкуторлы дыбыстың айтарлықтай қатаюы анықталады

@ Траубе кеңістігінің жоғалуы анықталады

@ өзгерістер анықталмайды

@ қораптық дыбысты анықталады

@ тимпаникалық перкуссиялық дыбыс анықталады

~ Органикалық бронх обструкциясы синдромында өкпенің аускультациясында анықталады:

@ пуэрильды тыныс

@ везикулярлы тыныстың күшеюі

@ қатты тыныс алу

@ бронхиалды тыныс алу

@ құрғақ сырылдар

~ Органикалық бронх обструкциясы синдромында шектелген аумақта құрғақ сырылдардың естілуі байланысты . . .

@ эмфиземамен

@ тыныс алу жеткіліксіздігі

@ гидроторакспен

@ ірі немесе орташа бронхтың жергілікті обструкциясымен

@ өкпе паренхимасының қабынуымен

~ Жедел пневмонияны тудыратын ең көп таралған инфекциялық қоздырғыштарды атаңыз. Жедел пневмонияны тудыратын ең көп таралған инфекциялық агенттер. . . .

@ пневмококктар

@ стафилококктар

@ вирустар (жіі респираторлық)

@ микоплазма

@ легионелла

~ Жедел пневмонияның дамуына ықпал ететін жағдайларды көрсетіңіз (қауіп факторлары):

@ жұқтырған ЖРВИ

@ имунды тапшылық (соның ішінде СПИД)

@ жүрек-кантамыр аурулары

@ тыныс алу ағашының бітелуі

@ кант диабеті

ОҢТҮСТІК ҚАЗАҚСТАН MEDISINA AKADEMIASY «Оңтүстік Қазақстан медицина академиясы» АҚ	 SKMA -1979-	SOUTH KAZAKHSTAN MEDICAL ACADEMY АО «Южно-Казахстанская медицинская академия»
«Ішкі аурулар пропедевтикасы» кафедрасы		044 – 47 / 11 ()
«Ішкі аурулар пропедевтикасы-2» пәні бойынша бақылау-өлшеу құралдары, бағдарламаның аралық бақылауға арналған сұрақтары		60 беттің 54 беті

~ Бронхопневмонияның негізгі морфологиялық белгілері

@ бронхтың қабыну өзгерістерінің міндетті болуы (бронхиол)

@ өкпе тінінің қабынуының фокустық сипаты

@ зақымданудың әртүрлі типі (әртүрлі мөлшердегі ошақтар, экссудаттың әртүрлі түрі, ателектаз, эмфизема және т. б. болуы мүмкін)

@ артқы-төменгі бөлімдерде локализация

@ жіті инфекциялық-аллергиялық ауру

~ Корвизардың бет-әлпеті науқастарға тән

@ жүрек жеткіліксіздігімен

@ бүйрек жеткіліксіздігі бар

@ бауыр жеткіліксіздігі бар

@ акромегалиямен

@ асқазан жеткіліксіздігі бар

~ Мюссе симптомы тән

@ аорта қақпағы жеткіліксіздігіне

@ аорта қақпақшасының стенозы

@ митральды стеноз

@ митральды қақпақшаның жеткіліксіздігі

@ өкпе діңінің жеткіліксіздігі

~ Тексеру: тыныс алу қимылдары симметриялы. Кеуде клеткасының пальпациясы: дауыстық діріл өзгермеген. Перкуссия: айқын өкпе перкуторлы дыбыс.

Аускультация: қатты тыныс алу, оң және сол жақта көптеген құрғақ сырылдар естіледі.

Науқаста синдром белгілері бар

@ тұтқыр экссудатпен бронхтардың тарылуы

@ жабық пневмоторакс

@ компрессиялық ателектаз

@ ошақты қабынулық тығыздалу

@ гидроторакс

~ Миокард инфарктісі деңгейінің жоғарылауымен сипатталмайды:

@ ЛДГ-5

@ АСТ

@ тропонин I

@ тропонин T

@ MB-КФК фракциялары

~ Жедел миокард инфарктісінде некроз аймағында ЭКГ өзгеруі сәйкес келеді:

@ терең және кең тісшелі Q

@ RS–T сегментінің депрессиясы

@ RS–T сегментінің көтерілуі

@ терең теріс тісшесі T

@ R тісшесінің амплитудасының төмендеуі

~ Гипертонияның I кезеңіне тән емес:

@ сол жақ қарыншаның гипертрофиясы белгілерінің болуы

@ көз торшасы тамырларының өзгеруінің болмауы

@ протеинурияның болмауы

@ креатининнің қалыпты деңгейі

@ ірі артерияларда атеросклеротикалық бляшкалардың болмауы

~ Жүрек жеткіліксіздігінің тән ЭКГ белгісі болып табылады

@ жүрек гипертрофиясының белгілері

@ синустық брадикардия

@ жүрек блокадасы

@ жүрек гипотрофиясының белгілері

@ экстрасистолия

~ Сол жақ қарыншаның қан көлемімен шамадан тыс жүктелуі:

@ аорта қақпағы жеткіліксіздігі

@ митральды саңылау стенозы

@ сопақша саңылаудың болмауы

@ аорта тесігінің стенозы

@ Фалло триада

~ Оң қарыншаның қан көлемімен шамадан тыс жүктелуі келесі жағдайларда дамиды:

@ сопақша саңылаудың болмауы

@ аорта қақпақшасының жеткіліксіздігі

@ митральды саңылау стенозы

@ аорта тесігінің стенозы

@ қолқа коаркациясы

~ Сол жақ қарыншаның систолалық қысыммен шамадан тыс жүктелуі:

@ аорта тесігінің стенозы

@ аорта қақпақшасының жеткіліксіздігі

@ митральды саңылау стенозы

@ митральды қақпақшаның жеткіліксіздігі

@ Фалло тетрадасы

~ ГЭРА псевдокоронарлы (эзофагеальды) синдромында ауырсыну тоқтайды:

@ дене қалпының өзгеруі (көлденеңінен тік)

@ нитроглицерин

@ транквилизаторлар

@ холинолитиктер

@ спазмолитиктер

~ ГЭРА кезінде бронх өңештік синдромы:

@ тыныс жолдарына асқазан ішіндегісін регургитациялаумен

@ артық дене салмағы

@ дисфагия

@ өңеш спазмы

@ аурудың ұзақтығы

~ Пептикалық жараның ең жиі кездесетін асқынуы

@ қан кету

@ стеноз

@ малигнизация

@ пенетрация

@ перфорация

~ Таңертеңгі қышқыл құсу тән

@ түнгі гиперсекрециямен қатар жүретін аурулар

@ өт тас ауруы

@ гипертония

@ қалыпты құсу

@ асқазан обыры

~ Көбінесе ойық жаралы ақау локализацияланған

@ 12 елі ішектің пиязшығында

@ асқазанның кардиальды бөлімінде

@ асқазанның төмен қисықтық аймағында

@ асқазанның үлкен қисықтығы бойынша

@ 12-елі ішектің пиязшық сырты бөлімінде

~ Ойық жара ауруы пайда болады

O'NTUSTIK QAZAQSTAN MEDISINA AKADEMIASY «Оңтүстік Қазақстан медицина академиясы» АҚ	 SOUTH KAZAKHSTAN MEDICAL ACADEMY АО «Южно-Казахстанская медицинская академия»
«Ішкі аурулар пропедевтикасы» кафедрасы	044 – 47 / 11 ()
«Ішкі аурулар пропедевтикасы-2» пәні бойынша бақылау-өлшеу құралдары, бағдарламаның аралық бақылауға арналған сұрақтары	60 беттің 55 беті

@ тәулік бойы мезгіл-мезгіл және жараның локализациясына байланысты

@ тамақтан кейін бірден

@ күннің екінші жартысында ең көп тамақтанғаннан кейін

@ түнде

@ тамаққа қарамастан ретсіз

~ Айқын стеатореямен бірге жүретін асқазан ауруы

@ қатарлас панкреатиті бар айқын созылмалы атрофиялық гастрит

@ асқынбаған ойық жара ауруы

@ қан кетумен асқынған ойық жара ауруы

@ асқазан полипозы

@ асқазан қалтқысының қатерсіз стенозы

~ Кеуде қуысының бөшке тәрізді пішіні, саусақтардың тырнақ пішінінің өзгеруі ("сағат эйнегі"), енгіту – жиі кездесетін белгілер:

@ өкпе эмфиземасы

@ пневмоторакс

@ жедел респираторлық ауру

@ жедел пневмония

@ жедел бронхит

~ Қант диабеті алмасуы мен бұзылады.

@ көмірсу

@ ақуыз

@ май

@ су-тұз

@ витаминдер

~ Клиникалық хаттамаға сәйкес пиелонефритті бүйректің басқа интерстициальді зақымдануынан айыратын белгі болып табылады

@ бүйрек түбекшесінің ісінуі және нейтрофильді инфильтрациясы

@ несеп ацилификациясы бұзылған түтіктердің дисфункциясы

@ тұрақты артериялық гипертензия

@ артериялық гипотензиямен" бүйректі ауырлататын " даму

@ айқын уремиялық уыттану

~ Клиникалық хаттамаға сәйкес нефротикалық синдромның негізгі клиникалық белгісі болып табылады

@ ісіну

@ қан қысымының көтерілуі

@ жүрек соғысы

@ дизурия

@ қызба

~ Клиникалық хаттамаға сәйкес гломерулярлық фильтрацияның тоқтатылуына әкелетін фактор болып табылады

@ систолалық қысымның 60 мм с.б. дейін төмендеуі

@ Боуман капсуласындағы гидростатикалық қысымды 15 мм с.б. дейін артуы.

@ онкотикалық плазмалық қысымды 40 мм с.б. дейін арттыру

@ бүйрек қан ағымының 600 мл/мин дейін ұлғаюы

@ диастолалық қысымды 100 мм с.б. дейін арттыру

~ "Дизурия" бұл

@ жиі ауырсынумен және қиындықпен зәр шығару

@ жиі зәр шығару

@ ауырсынумен зәр шығару

@ несептің тәуліктік мөлшерінің ұлғаюы

@ күнделікті зәр мөлшерінің азаюы

~ Егер науқас, полиурия болса айтады

@ 2 литрден астам зәр шығарады

@ көбінесе түнгі уақытта зәр шығарады

@ сұйықтық ішкеннен шығарғаны көп

@ жиі зәр шығарады

@ сирек, бірақ үлкен мөлшерде зәр шығарады

~ "Олигоурия" бұл

@ тәулігіне 500 мл дейін несеп бөлу

@ аз мөлшерде зәр шығару

@ сирек зәр шығару

@ ауырсынумен зәр шығару

@ несеп түсінің өзгеруі

~ Олигоурия науқастарға тән емес

@ қант диабетімен

@ терлеудің жоғарылауымен

@ көп мөлшерде іш өту

@ жүрек декомпенсациясымен

@ құрғақ ыстық бөлмеде орналасқан

~ Анурия – бұл

@ несептің бөлінуін толық тоқтату немесе несептің тәулігіне 50 мл-ге дейін бөлінуі.

@ сирек зәр шығару

@ тәуліктің күндізгі уақытында несеп бөлінуінің тоқтауы

@ несеп тұнбасының өзгеруі жоқ

@ аз мөлшерде зәр шығару

~ "Ишурия" емес. . . .

@ бүйрек паренхимасындағы патологияға байланысты зәр шығарудың бұзылуы

@ қуықтағы кедергіге байланысты зәр шығарудың бұзылуы

@ уретрадағы кедергіге байланысты несеп бөлінуінің бұзылуы

@ жұлынның зақымдануына байланысты зәр шығарудың бұзылуы

@ несепардағы кедергілерге байланысты несеп бөлінуінің бұзылуы

~ Поллакурия бұл. . . .

@ жиі зәр шығару

@ ауырсынумен зәр шығару

@ сирек зәр шығару

@ зәр шығарудың тоқтатуы

@ аз мөлшерде зәр шығару

~ Никтурия-бұл

@ түнгі диурездің күндізгі диурезден басым болуы

@ күндізгі диурездің басым болуы

@ жиі зәр шығару

@ ауырсынумен зәр шығару

@ жиі ауырсынумен зәр шығару

~ Протеинурия-бұл

@ зәрдегі ақуыз

@ зәрдегі тұздар

@ зәрдегі қан



@ ашық және бұлыңғыр зәр
 @ зәрдегі цилиндрлер
 ~ Лейкоцитурия – бұл
 @ зәрдегі лейкоциттер
 @ зәрдегі ірің
 @ зәрдегі қан
 @ несептегі гемосидерин
 @ зәрдің қызыл түсі оны ауыстыруға себеп болған себептерге байланысты емес
 ~ Құрамында жеміс иісі (немесе шіріген алма иісі) бар зәр. . . .
 @ ураттар
 @ кетон денелері
 @ ақуыздың көп мөлшері
 @ лейкоциттер
 @ қан
 ~ Полиурия тән
 @ қант диабеті
 @ уремия
 @ жедел бүйрек жеткіліксіздігі
 @ бүйрек туберкулезі
 @ бүйректің онкологиялық аурулары
 ~ Органикалық бүйрек протеинуриясы тән емес
 @ интоксикация
 @ бүйрек туберкулезі
 @ пиелонефрит
 @ бүйрек амилоидозы
 @ бүйрек ісіктері
 ~ Жалған лейкоцитуриямен шақырылған. . . .
 @ простатит
 @ пиелонефрит
 @ гломерулонефрит
 @ пиелит
 @ цистит
 ~ Зәрдегі лейкоциттердің болуы туралы куәландырады
 @ лейкоцитуриялар
 @ пиурия
 @ гиперлейкоцитурия
 @ лейкоцитоз
 @ лейкоцитопения
 ~ Шынайы лейкоцитурияның негізгі себебі – бұл
 @ бүйрек тостағанша-түбекше жүйесінің қабынуы
 @ қосалқы қабыну аурулары
 @ қуық асты безінің қабынуы
 @ жатырдың қабыну аурулары
 @ қуықтың қабыну аурулары
 ~ Лейкоцитурия кезінде ШЫН болмайды
 @ колпит
 @ пиелонефрит
 @ цистит
 @ пиелит
 @ гломерулонефрит
 ~ Эритроциттер мен гематурия ең тән. . . .
 @ гломерулонефрит
 @ цистит
 @ пиелонефрит
 @ уретрит

@ қуықтың қабыну аурулары
 ~ Зәрдегі лейкоциттердің құрамы есептелмейтін жағдай деп аталады
 @ пиурия
 @ лейкоцитурия
 @ гиперлейкоцитурия
 @ лейкоцитоз
 @ цистит
 ~ Несептің физикалық қасиеттеріне жатпайтын көрсеткіш болып табылады
 @ реакция
 @ көлемі
 @ түсі
 @ үлес салмағы
 @ иісі
 ~ Рениннің пайда болу орны
 @ бүйректің юстагломерулярлық аппараты
 @ ұйқы безінің Лангерган аралдары
 @ бүйректің түтікшелі аппараты
 @ бауырдың купферлік жасушалары
 @ бүйрек үсті бездері
 ~ Бүйрек патологиясымен байланысты емес жедел зәр шығару деп аталады
 @ ишурия
 @ дизурия
 @ изурия
 @ странгурия
 @ поллакурия
 ~ Ауырсынумен зәр шығару деп аталады
 @ странгурия
 @ дизурия
 @ изурия
 @ ишурия
 @ поллакурия
 ~ Ауырсынумен және жиі зәр шығару деп аталады
 @ дизурия
 @ ишурия
 @ изурия
 @ странгурия
 @ поллакурия
 ~ Бүйрек артериялық гипертензиясының механизмі байланысты
 @ рениннің гиперсекрециясымен
 @ адреналин гиперсекрециясымен
 @ сол жақ қарыншаның гиперсекрециясымен
 @ бастапқы гиперальдостеронизммен
 @ ренин гипосекрециясы
 ~ Бүйрек эклампсия клиникасына тән белгілер:
 @ бас ауруы, жүрек соғысы, қан қысымының жоғарылауы, ісіну фонында құрысулар пароксизмдері
 @ бас ауруы, көрудің бұзылуы, көз торының ажырауы, қан қысымының жоғарылауы
 @ бас ауруы, бас айналу, құсу, қан қысымының төмендеуі
 @ сөйлеу және көру қабілетінің бұзылуы, есте сақтау қабілетінің жоғалуы
 @ АҚ-ның тұрақты жоғарылауы, ОЖЖ тарапынан ерекше бұзылуларсыз

ОҢТҮСТІК ҚАЗАҚСТАН MEDISINA AKADEMIASY «Оңтүстік Қазақстан медицина академиясы» АҚ	 SKMA -1979-	SOUTH KAZAKHSTAN MEDICAL ACADEMY АО «Южно-Казахстанская медицинская академия»
«Ішкі аурулар пропедевтикасы» кафедрасы		044 – 47 / 11 ()
«Ішкі аурулар пропедевтикасы-2» пәні бойынша бақылау-өлшеу құралдары, бағдарламаның аралық бақылауға арналған сұрақтары		60 беттің 57 беті

~ Нейроциркуляторлық синдромның жетекші белгілері:

- @ жаппай ісіну
- @ гипертензия
- @ лейкоцитурия пиурияға дейін
- @ ісіну
- @ бел аймағындағы ауырсыну

~ Клиникалық хаттамаға сәйкес ұйқы безінің β-жасушаларының деструкциясы орын алатын, абсолютті инсулин жеткіліксіздігіне әкелетін қант диабетінің (СД) түрі – бұл

- @ 1 типті ҚД
- @ 2 типті ҚД
- @ гестациялық ҚД
- @ қайталама ҚД
- @ басқа арнайы типті ҚД

~ Клиникалық хаттамаға сәйкес инсулинге төзімділік аясында инсулин секрециясының үдемелі бұзылуы орын алатын қант диабетінің (СД) түрі – бұл

- @ 2 типті ҚД
- @ 1 типті ҚД
- @ гестациялық ҚД
- @ қайталама ҚД
- @ басқа арнайы типті ҚД

~ Клиникалық хаттамаға сәйкес жүктілік кезінде дамидын қант диабетінің (қант диабетінің) түрі:

- @ гестациялық ҚД
- @ 1 типті ҚД
- @ 2 типті ҚД
- @ басқа арнайы типті ҚД
- @ қайталама ҚД

~ Клиникалық хаттамаға сәйкес 1 типті қант диабеті кезіндегі амбулаториялық деңгейдегі негізгі диагностикалық іс-шара:

- @ аш қарынға және тамақтан кейін 2 сағаттан кейін гликемияны анықтау
- @ Арал жасушаларына ІСА антиденелерін анықтау
- @ қан сарысуындағы С-пептидті анықтау
- @ ТТГ анықтау, еркін Т4, анти-ТПО және ТГ
- @ ІАА-инсулинге антиденелерді анықтау

~ Клиникалық хаттамаға сәйкес, 1 типті қант диабетіне шұғыл көмек көрсету кезеңінде жүргізілетін диагностикалық іс-шара:

- @ гликемия деңгейін анықтау
- @ құрсақ қуысы ағзаларының УДЗ
- @ ЭХОКГ
- @ Холтер бойынша ЭКГ тәуліктік мониторингі
- @ ЭФГДС

~ Клиникалық хаттамаға сәйкес, әдетте, аш қарынға, тұтас капиллярлық қандағы глюкозаның концентрациясы (ммоль/л) аспайды:

- @ 5,5
- @ 7,8
- @ 6,1
- @ 11,1
- @ 6,7

~ Клиникалық хаттамаға сәйкес 1 типті ҚД пациенттерінде жалпы қан талдауын тексеру жиілігі:

- @ жылына 1 рет

@ 3 айда 1 рет

- @ күніне кемінде 4 рет
- @ жылына 1 рет (өзгерістер болмаған жағдайда)
- @ көрсеткіштері бойынша

~ Клиникалық хаттамаға сәйкес 1 типті ҚД пациенттерінде несептің жалпы талдауын тексеру жиілігі:

- @ жылына 1 рет
- @ 3 айда 1 рет
- @ күніне кемінде 4 рет
- @ жылына 1 рет (өзгерістер болмаған жағдайда)
- @ көрсеткіштері бойынша

~ Клиникалық хаттамаға сәйкес зерттеу жиілігі 1 типті ҚД пациенттерінде несептегі және қандағы кетон денелерін анықтау:

- @ көрсеткіштері бойынша
- @ 3 айда 1 рет
- @ күніне кемінде 4 рет
- @ жылына 1 рет (өзгерістер болмаған жағдайда)
- @ жылына 1 рет

~ 1 типті қант диабетінде өлімнің жиі себебі болып табылады

- @ төменгі аяқтың гангренасы
- @ кетонемиялық кома
- @ гипертензиялық кома
- @ миокард инфарктісі
- @ диабеттік нефропатия

~ Қант диабеті кезіндегі шағымдар:

- @ полидипсия, полиурия, булемия, сарқылу
- @ ұйқыға бейімділік, ұмытшақтық
- @ әлсіздік, адинамия, буын ауруы
- @ бас аурулары, жүрек соғысы, ісіну
- @ ашушандық, жүрек қағысы, тершендік, сарқылу

~ Қалқанша безінің гипофункциясы кезінде науқастың пайда болуы:

- @ тері пиллинг, сарғаю, тургор арттыру, суық тер
- @ жоғарғы қабақтың түсуі
- @ көздің конвергенциясының бұзылуы:
- @ көздің жыпылықтауы жиі
- @ экзофтальм

~ Гипотиреоз симптомдарына жатпайды

- @ тахикардия
- @ брадикардия
- @ тыныш әңгіме
- @ құрғақ тері
- @ психоздар

~ Қант диабетінің жасырын түрінің жетекші симптомы:

- @ глюкозаға төзімділікті арттыру
- @ үлкен жеміс
- @ семіздік
- @ генетикалық бейімділік
- @ шөлдеу

~ Қант диабетінің декомпенсациясы сипатталады

- @ полиурия
- @ ишурия
- @ странгурия
- @ олигурия
- @ энурезом

ОҢТҮСТІК ҚАЗАҚСТАН MEDISINA AKADEMIASY «Оңтүстік Қазақстан медицина академиясы» АҚ	 SKMA -1979-	SOUTH KAZAKHSTAN MEDICAL ACADEMY АО «Южно-Казахстанская медицинская академия»
«Ішкі аурулар пропедевтикасы» кафедрасы		044 – 47 / 11 ()
«Ішкі аурулар пропедевтикасы-2» пәні бойынша бақылау-өлшеу құралдары, бағдарламаның аралық бақылауға арналған сұрақтары		60 беттің 58 беті

~ Диабеттік комада ауыз қуысынан иіс шығады

- @ ацетон
- @ эфир
- @ шіріген алма
- @ шіріген жұмыртқа
- @ аммиак

~ Полиурияның патогенезі байланысты

- @ глюкозурия
- @ инсулин жеткіліксіздігі
- @ қандағы қант деңгейінің елеулі ауытқулары
- @ қанда ацетон денелерінің жиналуымен
- @ гиперлипидемия

~ Глюкозаға төзімділікті анықтау көрсеткіші науқаста болуы болып табылады ...

- @ шөлдеу және полиурия, семіздік, қайталанатын фурункулез
- @ олигоурия, аллергия
- @ дислипидемия, терінің қышуы
- @ аш қарынға глюкоза деңгейі 10 ммоль/л жоғары, анурия

@ аш қарынға глюкоза деңгейі-3,4 ммоль/л, кахексия

~ Қант диабетіндегі микроциркуляцияның бұзылуының негізгі көріністерінің бірі болып табылады

- @ ретинопатия
- @ атеросклероз
- @ катаракта
- @ симметриялық нейропатия

@ аяқ тамырларының зақымдануы

~ Қант диабетін диагностикалаудағы негізгі зертханалық өлшем болып табылады

- @ аш қарынға созылмалы гипергликемия
- @ ұзақ глюкозурия
- @ гиперхолестеринемия
- @ кетонурия
- @ гипокалиемия

~ Қант диабетінің негізгі патогенетикалық механизмі:

- @ инсулин жеткіліксіздігі
- @ липидтер алмасуының бұзылуы
- @ ақуыз алмасуының бұзылуы
- @ калий және натрий иондарының алмасуының бұзылуы

@ су-тұз алмасуының бұзылуы

~ Тізе остеоартритінің бастапқы белгісі-бұл

- @ сан-тізе тобық буынның зақымдануы (рентгенограмма бойынша)
- @ тізе буынының пальпациясы кезіндегі ауырсыну
- @ тізе буынында қозғалу кезіндегі сықыр
- @ остеофиттер (рентгенограмма бойынша)
- @ баспалдақпен жүру кезіндегі ауырсыну

~ Остеоартроз прогрессиясының жетекші патогенетикалық механизмі болып табылады

- @ буын шеміршегінің дегенерациясы
 - @ синовит
 - @ кальций пирофосфаты кристалдарының тұнбасы
 - @ сүйек тінін қалпына келтіру
 - @ жақын маңдағы бұлшықет топтарының атрофиясы
- ~ Айқын екі жақты коксартроздың тән белгісі болып табылады

@ "үйрек жүрісі"

- @ ішкі және сыртқы жамбас айналуының бұзылуы
- @ ограничение отведения и приведения бедер
- @ жамбас бұлшықеттерінің гипотрофиясы
- @ ақсақтық

~ Остеоартрит кезінде жиі асқынатын синовиттің ең айқын клиникалық көрінісі байқалады

- @ тізе буынының
 - @ жамбас
 - @ қолдың дистальды фалангааралық буындары
 - @ I табан сүйек-бақайшақтар буындары
 - @ проксимальді фалангааралық буындардың
- ~ Остеопороздың алдын алу кезеңінде ең тиімді басталады:

- @ 40 жастан кейін, менопауза басталғанға дейін
- @ кез келген жаста
- @ кейін 35 жыл
- @ 30 жаста, менопауза басталғанға дейін
- @ 40 жаста, менопауза басталғаннан кейін

~ Ревматоидты артрит диагнозын жоққа шығаратын белгі:

- @ дистальді фалангааралық буындардың зақымдануы
- @ таңертеңгі құрысу
- @ буын беттерін узурациялау
- @ бірлескен анкилоздар
- @ буын маңы тіндерінің зақымдануы

~ Ревматоидты түйіндер әдетте кездеседі

- @ периартикулярлық ұлпаларда
- @ теріде
- @ шеміршекте
- @ висцеральды мүшелерде
- @ сүйектерде

~ РФ (ревматоидты фактор) болып табылады

- @ біріктірілген иммуноглобулинді антиденелер
- @ иммуноглобулин G
- @ жасуша ядроларының антиденелері
- @ жергілікті ДНҚ антиденелері
- @ комплемент

~ Ревматоидты артриттің IV рентгенологиялық сатысы басқалардан ерекшеленеді:

- @ анкилозбен
- @ бұлшықет атрофиясымен
- @ шеміршектің бұзылуымен (узур)
- @ остеопорозбен
- @ бірлескен деформациямен

~ Клиникалық хаттамаға сәйкес ревматоидты артритке тән диагностикалық критерий болып табылады

- @ буындардың таңертеңгі құрысуы 6 апта ішінде 1 сағаттан артық
- @ екі жақты сакроилеит
- @ жеңілістің асимметриясы
- @ сақиналы эритеманың болуы
- @ 2 апта ішінде 3 және одан да көп буындардың артриті

~ Ревматоидты артритте бірінші зақымданатын буындар:

- @ тізе
- @ шынтақ
- @ омыртқалар

ОҢТҮСТІК ҚАЗАҚСТАН MEDISINA AKADEMIASY «Оңтүстік Қазақстан медицина академиясы» АҚ	 SKMA -1979-	SOUTH KAZAKHSTAN MEDICAL ACADEMY АО «Южно-Казахстанская медицинская академия»
«Ішкі аурулар пропедевтикасы» кафедрасы		044 – 47 / 11 ()
«Ішкі аурулар пропедевтикасы-2» пәні бойынша бақылау-өлшеу құралдары, бағдарламаның аралық бақылауға арналған сұрақтары		60 беттің 59 беті

@ сегізкөз- мықын
 @ проксимальді фалангаралық және кол буындары
 ~ Ревматоидты артрит үшін ең тән болып табылады . . .
 .
 @ буындарда, бұлшықеттерде таңертеңгі құрысулардың болуы
 @ құрысулардың ұзақ (бір сағаттан астам) сипаты
 @ зақымдалған буындардың ісінуі
 @ буындардың симметриялы зақымдануы
 @ буындардың симметриялы зақымдануы
 ~ Ревматоидты артрит диагнозында маңызды емес
 @ синовиальды сұйықтықтағы жоғары цитоз
 @ у-глобулинемия және ЭТЖ ұлғаюы
 @ синовиальды жалқықта фагоциттерді анықтау
 @ ревматоидты факторды анықтау
 @ фосфолипидтерге қарсы антиденелер
 ~ РА дамуының генетикалық факторларына мыналар жатады:
 @ гендік аппараттағы молекулалық бұзылулар
 @ хромосомалық ауытқулар
 @ НБА факторлары
 @ ішкі ағзалардың аурулары
 @ ірі ұрық
 ~ РА кезіндегі ауырсыну сипаты бар:
 @ "Ұшпалы"
 @ мерзімді
 @ тұрақты
 @ асимметриялық
 @ прогрессивті
 ~ РА кезінде процеске негізінен тартылған:
 @ аяқ-қолдардың үлкен буындары
 @ аяқ-қолдардың ұсақ буындары
 @ омыртқа буындары
 @ бір буын
 @ тек төменгі аяқтың буындары
 ~ РА кезінде рентгенологияда анықтайды:
 @ остеопиттер, буын шеміршегінің бітелуі
 @ диффузды остеопороз
 @ буын маңы сүйектерінің ошақтық остеопорозы (кистевидный остеопороз)
 @ бірлескен тофустар
 @ буын саңылауының тарылуы
 ~ РА диагностикалау критерийлері:
 @ таңертеңгі құрысу
 @ бірлескен зақымданудың асимметриясы
 @ аурудың басталуынан 3 ай өткен соң процеске кемінде үш буынды тарту
 @ әрқашан жоғары температура
 @ психикалық бұзылулары бар
 ~ Клиникалық хаттамаға сәйкес ұйқы безінің сыртқы секрециялық жеткіліксіздігінің сенімді копрологиялық критерийі:
 @ стеаторея
 @ креаторея
 @ амилорея
 @ полифекалия
 @ йодофильді флора

~ Қандағы биллирубин мен холестерин деңгейінің бір мезгілде жоғарылауы науқаста синдромның болуын көрсетеді:
 @ холестаза
 @ цитолиз
 @ мезенхималық қабыну
 @ бауыр жасушаларының жеткіліксіздігі
 @ порталдық гипертензия
 ~ Аш ішектің микробтық контаминация синдромының негізгі белгісі болып табылады
 @ диарея
 @ метеоризм
 @ іш қату
 @ асцит
 @ тенезм
 ~ Клиникалық хаттамаға сәйкес, асқазанның кардиальді бөлігінің ойық жаралары кезіндегі ауырсынуды окшаулау:
 @ семсер тәрізді өсінді
 @ кеуде артында
 @ орта сызықтың сол жағындағы эпигастрияда
 @ орта сызықтың оң жағындағы эпигастрияда
 @ кіндік жанында
 ~ Мальабсорбция синдромындағы ісінудің дамуының негізгі себебі қан сарысуындағы деңгейдің төмендеуі болып табылады:
 @ ақуыз
 @ натрий
 @ калий
 @ темір
 @ фосфор
 ~ Науқастарда созылмалы қайталанатын панкреатиттің өршуін диагностикалауға арналған ең ақпараттық тест-бұл қандағы анықтама:
 @ амилазалар
 @ трипсин
 @ эластаздар
 @ сілтілік фосфатаз
 @ глюкоза
 ~ Клиникалық хаттамаға сәйкес, эпигастрий аймағында және кеуде артында ерте (тамақтан кейін 30-60 минуттан кейін) ауырсыну ойық жаралы ақауды локализациялауға тән:
 @ асқазанның кардиальды және субкардиалды бөлімінде
 @ барлық гастродуоденальды біріктірілген жаралар үшін
 @ он екі елі ішектің пиязшығында
 @ он екі елі ішектің постбульбарлы бөлімінде
 @ пилорикалық каналында
 ~ Функционалдық дисфагияның себебі:
 @ өңештің салдануы
 @ өңештің күйігі
 @ өңеш дивертикуласы
 @ невроз
 @ өңештің қатерлі ісігі
 ~ Өңештің сал ауруына байланысты дисфагия жүреді . . .
 . . .



@ жөтел, тұншығу

@ құсу

@ спазм

@ ауруы

@ жоғары температура

~ Өңештік құсу сипатталады

@ жүрек айнуы болмауы, қыжыл, көлемі мардымсыз

@ жүрек айнуы, қыжыл

@ тамақтан 15 минут кейін пайда болады

@ көлемі шамамен 200 мл

@ құсу массасында асқазан сөлінің болуы

~ Асқазан құсу сипатталады

@ жүрек айнуының болуы, көлемі шамамен 200 мл

асқазан сөлімен

@ тамақты жұтқаннан кейін бірден пайда болады

@ шағын көлемі

@ жүрек айнуының болмауы, қыжыл

@ алқызыл қанның болуы

~ Өңеш құсу көрінеді

@ тамақты жұтқаннан кейін бірден, көлемі аз

@ тамақ ішкеннен кейін 10-15 минуттан кейін, көлемі аз

@ тамақ ішкеннен кейін 15 минуттан кейін

ауырсынуден, жүрек айнуымен, қыжылмен бірге

@ құсу массасында шырыштың, қанның, асқазан сөлінің болуы

@ тамақ ішкеннен кейін 30-35 минуттан кейін пайда

болады, көлемі аз

~ Өңештік құсу пайда болады

@ өңеш бұлшықеттерінің жиырылып қысқаруы

@ асқазан бұлшықеттерінің жиырылып қысқаруы

@ диафрагма бұлшықеттерінің жиырылып қысқаруы

@ ішек бұлшықеттерінің жиырылып қысқаруы

@ өңеш стенозы

~ 12 елі ішектің ойық жара ауруы кезінде:

@ кеш, аш, түнгі, тамақтанғаннан кейін өтеді

@ ерте, тамақтан кейін 30 минуттан кейін

@ тамақ ішкеннен кейін өтпейді

@ тамақ ішкеннен кейін 1 сағаттан соң

@ тамақ ішкеннен кейін 1,5 сағаттан соң

~ Асқазанның ойық жарасы немесе қатерлі ісігі кезінде

құсу пайда болады

@ тамақ ішкеннен кейін 5-10 минуттан соң

@ тамақты жұтқаннан кейін бірден

@ тамақ ішкеннен кейін 2-3 сағаттан соң

@ тамақ ішкеннен кейін 4-6 сағаттан соң

@ тамақ ішкеннен кейін 10-12 сағаттан соң

~ Гастрит, асқазан жарасы кезінде құсу пайда болады . .

. . .

@ тамақ ішкеннен кейін 1-2 сағаттан соң

@ тамақ ішкеннен кейін 5-10 минуттан соң

@ тамақты жұтқаннан кейін бірден

@ тамақ ішкеннен кейін 4-6 сағаттан соң

@ тамақ ішкеннен кейін 10-12 сағаттан соң