

O'NTÜSTIK-QAZAQSTAN MEDISINA AKADEMIASY «Оңтүстік Қазақстан медицина академиясы» АҚ		SOUTH KAZAKHSTAN MEDICAL ACADEMY АО «Южно-Казахстанская медицинская академия»
Фтизиопульмонология және радиология кафедрасы		044-70/11
Бақылау өлшемдік құралдары		

Бақылау өлшемдік құралдары


Пән: «Визуалды диагностика»

Пән коды: VD 5202

Мамандық «Жалпы медицина» 6В10101

**Оқу сағатының көлемі/
кредиттер** 120/4

Курс және оқыту семестрі 5/IX


OÑTÝSTIK-QAZAQSTAN MEDISINA AKADEMIASY «Oñtýstik Qazaqstan medicina akademiasy» AQ	 SKMA -1979-	SOUTH KAZAKHSTAN MEDICAL ACADEMY AO «Южно-Казакстанская медицинская академия»
Фтизиопульмонология және радиология кафедрасы		044-70/11
Бақылау өлшемдік құралдары		

Бақылау өлшем құралдарын құрастырушы, ассистент

Тулегенова А.А.

Хаттама № 21 « 26 » 05 2023


Кафедра меңгерушісі, м.ғ.к.  Касаева Л.Т.

ОҢТҮСТІК-ҚАЗАҚСТАН MEDISINA AKADEMIASY «Оңтүстік Қазақстан медицина академиясы» АҚ	 SKMA -1979-	SOUTH KAZAKHSTAN MEDICAL ACADEMY АО «Южно-Казахстанская медицинская академия»
Фтизиопульмонология және радиология кафедрасы	044-70/11	
Бақылау өлшемдік құралдары		

Аралық бақылау №1

1. Бақылау өлшемдік құралдары


1. Жұлынның сәулелік диагностикасы.
2. Жұлынның сәулелік зерттеу әдістері.
3. Жұлынның негізгі және қосымша рентгенологиялық зерттеу әдістері.
4. Жұлынның аурулары мен зақымдарының радиологиялық зерттеу әдістері.
5. Бас миының сәулелік диагностикасы.
6. Бас миының сәулелік зерттеу әдістері.
7. Бас миының негізгі және қосымша рентгенологиялық зерттеу әдістері.
8. Бас миының аурулары мен зақымдарының радиологиялық зерттеу әдістері.
9. Жүректің сәулелік диагностикасы.
- 10 Жүректің сәулелік зерттеу әдістері.
- 11 Жүректің негізгі және қосымша рентгенологиялық зерттеу әдістері.
- 12 Жүректің аурулары мен зақымдарының радиологиялық зерттеу әдістері.
- 13 Магистралды қан тамырларының сәулелік диагностикасы.
- 14 Магистралды қан тамырларының сәулелік зерттеу әдістері.
- 15 Магистралды қан тамырларының негізгі және қосымша рентгенологиялық зерттеу әдістері.
- 16 Магистралды қан тамырларының аурулары мен зақымдарының радиологиялық зерттеу әдістері.
- 17 Ірі қан тамырларының сәулелік диагностикасы.
- 18 Ірі қан тамырларының сәулелік зерттеу әдістері.
- 19 Ірі қан тамырларының негізгі және қосымша рентгенологиялық зерттеу әдістері.
- 20 Ірі қан тамырларының аурулары мен зақымдарының радиологиялық зерттеу әдістері.
- 21 Эндокринологиялық мүшелердің сәулелік диагностикасы.
- 22 Эндокринологиялық мүшелердің сәулелік зерттеу әдістері.
- 23 Эндокринологиялық мүшелердің негізгі және қосымша рентгенологиялық зерттеу әдістері.
- 24 Эндокринологиялық мүшелердің аурулары мен зақымдарының радиологиялық зерттеу әдістері.
- 25 Өңештің сәулелік диагностикасы.
- 26 Өңештің сәулелік зерттеу әдістері.
- 27 Өңештің негізгі және қосымша рентгенологиялық зерттеу әдістері.
- 28 Өңештің аурулары мен зақымдарының радиологиялық зерттеу әдістері.
- 29 Өңештің сәулелік зерттеу техникасы.
- 30 Асқазанның сәулелік диагностикасы.
- 31 Асқазанның сәулелік зерттеу әдістері.
- 32 Асқазанның негізгі және қосымша рентгенологиялық зерттеу әдістері.
- 33 Асқазанның аурулары мен зақымдарының радиологиялық зерттеу әдістері.
- 34 Асқазанның сәулелік зерттеу техникасы.
- 35 Он екі ішектің сәулелік диагностикасы.
- 36 Он екі ішектің сәулелік зерттеу әдістері.
- 37 Он екі ішектің негізгі және қосымша рентгенологиялық зерттеу әдістері.
- 38 Он екі ішектің аурулары мен зақымдарының радиологиялық зерттеу әдістері.
- 39 Он екі ішектің сәулелік зерттеу техникасы.

ОҢТҮСТІК-ҚАЗАҚСТАН MEDISINA AKADEMIASY «Оңтүстік Қазақстан медицина академиясы» АҚ		SOUTH KAZAKHSTAN MEDICAL ACADEMY АО «Южно-Казахстанская медицинская академия»
Фтизиопульмонология және радиология кафедрасы		044-70/11
Бақылау өлшемдік құралдары		

2. Өткен тақырыптарға рентгено – радиологиялық суреттердің жиынтығы.

Тақырыптардың суреттері

1. Рентгенография
2. УДЗ
3. КТ
4. МРТ
5. Радионуклидты диагностика

ОҢТҮСТІК-ҚАЗАҚСТАН MEDISINA AKADEMIASY «Оңтүстік Қазақстан медицина академиясы» АҚ	 SKMA -1979-	SOUTH KAZAKHSTAN MEDICAL ACADEMY АО «Южно-Казахстанская медицинская академия»
Фтизиопульмонология және радиология кафедрасы	044-70/11	
Бақылау өлшемдік құралдары		

Аралық бақылау №2

1. Бақылау өлшемдік құралдары


1. Тоқ ішек пен аш ішектің сәулелік диагностикасы.
2. Тоқ ішек пен аш ішектің сәулелік зерттеу әдістері.
3. Тоқ ішек пен аш ішектің негізгі және қосымша рентгенологиялық зерттеу әдістері.
4. Тоқ ішек пен аш ішектің аурулары мен зақымдарының радиологиялық зерттеу әдістері.
5. Бауыр мен өт жолының сәулелік диагностикасы.
6. Бауыр мен өт жолының сәулелік зерттеу әдістері.
8. Бауыр мен өт жолының негізгі және қосымша рентгенологиялық зерттеу әдістері.
9. Бауыр мен өт жолының аурулары мен зақымдарының радиологиялық зерттеу әдістері.
10. Бауыр мен өт жолының сәулелік зерттеу тактикасы.
11. Ұйқы безінің сәулелік диагностикасы.
12. Ұйқы безінің сәулелік зерттеу әдістері.
13. Ұйқы безінің негізгі және қосымша рентгенологиялық зерттеу әдістері.
14. Ұйқы безінің аурулары мен зақымдарының радиологиялық зерттеу әдістері.
15. Ұйқы безінің сәулелік зерттеу тактикасы.
16. Тыныс алу мүшесінің сәулелік диагностикасы.
17. Тыныс алу мүшесінің сәулелік зерттеу әдістері.
18. Тыныс алу мүшесінің негізгі және қосымша рентгенологиялық зерттеу әдістері.
19. Тыныс алу мүшесінің аурулары мен зақымдарының радиологиялық зерттеу әдістері.
20. Тыныс алу мүшесінің сәулелік зерттеу тактикасы.
21. Тірек қимыл жүйесінің сәулелік диагностикасы.
22. Тірек қимыл жүйесінің сәулелік зерттеу әдістері.
23. Тірек қимыл жүйесінің негізгі және қосымша рентгенологиялық зерттеу әдістері.
24. Тірек қимыл жүйесінің аурулары мен зақымдарының радиологиялық зерттеу әдістері.
25. Бүйрек пен зәр айдау жүйесінің сәулелік диагностикасы.
26. Бүйрек пен зәр айдау жүйесінің сәулелік зерттеу әдістері.
27. Бүйрек пен зәр айдау жүйесінің негізгі және қосымша рентгенологиялық зерттеу әдістері.
28. Бүйрек пен зәр айдау жүйесінің аурулары мен зақымдарының радиологиялық зерттеу әдістері.
29. Бүйрек пен зәр айдау жүйесінің сәулелік зерттеу тактикасы.
30. Гинекологиялық мүшелердің сәулелік диагностикасы.
31. Гинекологиялық мүшелердің сәулелік зерттеу әдістері.
32. Гинекологиялық мүшелердің негізгі және қосымша рентгенологиялық зерттеу әдістері.
33. Гинекологиялық мүшелердің аурулары мен зақымдарының радиологиялық зерттеу әдістері.
34. Гинекологиялық мүшелердің сәулелік зерттеу тактикасы.

O'NTUSTIK-QAZAQSTAN MEDISINA AKADEMIASY «Оңтүстік Қазақстан медицина академиясы» АҚ		SOUTH KAZAKHSTAN MEDICAL ACADEMY АО «Южно-Казахстанская медицинская академия»
Фтизиопульмонология және радиология кафедрасы	044-70/11	
Бақылау өлшемдік құралдары		

2. Өткен тақырыптарға рентгено – радиологиялық суреттердің жиынтығы

Тақырыптардың суреттері

1. Рентгенография
2. Флюорография
3. УДЗ
4. КТ
5. МРТ
6. Радионуклидты диагностика

O'NTUSTIK-QAZAQSTAN MEDISINA AKADEMIASY «Оңтүстік Қазақстан медицина академиясы» АҚ	 SKMA -1979-	SOUTH KAZAKHSTAN MEDICAL ACADEMY АО «Южно-Казахстанская медицинская академия»
Фтизиопульмонология және радиология кафедрасы	044-70/11	
Бақылау өлшемдік құралдары		

Билет № 1


Пән: Визуалды диагностика

Білім беру бағдарламасы: «Жалпы медицина»

Дайындық деңгейі: Бакалавриат

Курс: 5

1. Өкпенің және көкірекаралықтың аурулары және зақымдануларының визуалды диагностикасы. Сәулелік зерттеу әдістері
2. Сүйек-буын жүйесінің патологияларын визуализациялау әдістері(МРТ, КТ, УДЗ, сцинтиграфия, артроскопия және т.б.), көрсеткіштер, ережелері, диагностикалық құндылығы.
3. 15 жастан жоғары тұрғындарға жылына 1 рет кеудені профилактикалық мақсатта зерттеу әдісін жүргізеді. Диагностикалық зерттеу әдісі өкпедегі ерте патологиялық ауруларын (туберкулез, киста, ісік) анықтауға көмектеседі. Тиімді әдісін табыңыз.
4. Радиологиялық суреттерді сипаттау.

O'NTUSTIK-QAZAQSTAN MEDISINA AKADEMIASY «Оңтүстік Қазақстан медицина академиясы» АҚ	 SKMA -1979-	SOUTH KAZAKHSTAN MEDICAL ACADEMY АО «Южно-Казахстанская медицинская академия»
Фтизиопульмонология және радиология кафедрасы	044-70/11	
Бақылау өлшемдік құралдары		

Билет № 2


Пән: Визуалды диагностика

Білім беру бағдарламасы: «Жалпы медицина»

Дайындық деңгейі: Бакалавриат

Курс: 5

1. Өкпе ауруларының негізгі рентгенологиялық симптомдары мен синдромдары
2. Артрит пен артроздың, остеомиелиттің Р-белгілері, артриттің Р-белгілері. Сүйек-буын жүйесі патологияларын визуализациялаудың әдістері (МРТ, КТ, УДЗ, сцинтиграфия, артроскопия және т.б.) көрсеткіштер мен ережелер, диагностикалық құндылығы.
3. Пациент 32 жаста. Сол жақ көкірек клеткасы қиғаш проекциясы рентгенограммасында IV қабырғаның алдыңғы – аксиллярлы сызығында металл пішінді көлеңке анықталды. Көлеңке ұзын сызықша пішінді, ұзындығы 3,5 см, ал диаметрі -0,1 см. Қорытынды жауап
4. Радиологиялық суреттерді сипаттау.

O'NTUSTIK-QAZAQSTAN MEDISINA AKADEMIASY «Оңтүстік Қазақстан медицина академиясы» АҚ	 SKMA -1979-	SOUTH KAZAKHSTAN MEDICAL ACADEMY АО «Южно-Казахстанская медицинская академия»
Фтизиопульмонология және радиология кафедрасы	044-70/11	
Бақылау өлшемдік құралдары		

Билет № 3


Пән: Визуалды диагностика

Білім беру бағдарламасы: «Жалпы медицина»

Дайындық деңгейі: Бакалавриат

Курс: 5

1. Өкпе алаңының ауқымды қараю синдромы
2. Асқазан жара ауруының рентгендиагностикасы. Ажыратпалы диагностикасы.
3. Науқас 19 жаста. Көкірек қуысы флюорографиясының оң жақ тікелей проекциясында бірінші қабырға арасында горизонталды пішіні, 1,5x1,0 см біркелкі құрылымды шеттері тегіс, анық патологиялық көлеңке анықталды. Өкпе суреті өзгермеген. Түбірі кеңеймеген, біртекті. Диафрагмамен аралық өзгеріссіз. Болжам дианозын табыңыз.
4. Радиологиялық суреттерді сипаттау.

O'NTUSTIK-QAZAQSTAN MEDISINA AKADEMIASY «Оңтүстік Қазақстан медицина академиясы» АҚ	 SKMA -1979-	SOUTH KAZAKHSTAN MEDICAL ACADEMY АО «Южно-Казахстанская медицинская академия»
Фтизиопульмонология және радиология кафедрасы	044-70/11	
Бақылау өлшемдік құралдары		

Билет № 4


Пән: Визуалды диагностика

Білім беру бағдарламасы: «Жалпы медицина»

Дайындық деңгейі: Бакалавриат

Курс: 5

1. Шектелген қараю синдромы
2. Ревматологиядағы визуальды диагностика әдістері. Буындар мен омыртқа жотасының рентгенологиялық зерттеуі, осы зерттеуді өткізудің көрсеткіштері мен ережелері.
3. Науқас 19 жаста. Көкірек қуысы флюорографиясының оң жақ тікелей проекциясында бірінші қабырға арасында горизонталды пішіні, 1,5x1,0 см біркелкі құрылымды шеттері анық, тегіс патологиялық көлеңке анықталды. Өкпе суреті өзгермеген. Түбірі кеңеймеген, біртекті. Көк етпен аралықта өзгеріс анықталмады. Қорытынды: Туберкулома. Негізгі әдісін атаңыз.
4. Радиологиялық суреттерді сипаттау.

ОҢТҮСТІК-ҚАЗАҚСТАН MEDISINA AKADEMIASY «Оңтүстік Қазақстан медицина академиясы» АҚ	 SKMA -1979-	SOUTH KAZAKHSTAN MEDICAL ACADEMY АО «Южно-Казахстанская медицинская академия»
Фтизиопульмонология және радиология кафедрасы	044-70/11	
Бақылау өлшемдік құралдары		

Билет № 5

Пән: Визуалды диагностика

Білім беру бағдарламасы: «Жалпы медицина»

Дайындық деңгейі: Бакалавриат

Курс: 5

1. Дөңгеленген қараю синдромы. Ошақтар және шектелген ошақты диссеминациялар
2. Сүйек-буын жүйесінің визуальды диагностикасы
3. Науқас 19 жаста. Көкірек қуысы рентгенограммасында оң жақ тікелей проекциясында бірінші қабырға арасында горизонталды пішіні, 1,5x1,0 см біркелкі құрылымды шеттері анық, тегіс патологиялық көлеңке анықталды. Өкпе суреті өзгермеген. Түбірі кеңеймеген, біртекті. Көк етпен аралықта өзгеріс анықталмады. Қорытынды: Туберкулома. Тиімді проекциясын атаңыз
4. Радиологиялық суреттерді сипаттау.

ОҢТҮСТІК-ҚАЗАҚСТАН MEDISINA AKADEMIASY «Оңтүстік Қазақстан медицина академиясы» АҚ	 SKMA -1979-	SOUTH KAZAKHSTAN MEDICAL ACADEMY АО «Южно-Казахстанская медицинская академия»
Фтизиопульмонология және радиология кафедрасы	044-70/11	
Бақылау өлшемдік құралдары		

Билет № 6

Пән: Визуалды диагностика

Білім беру бағдарламасы: «Жалпы медицина»

Дайындық деңгейі: Бакалавриат

Курс: 5

1. Ауқымды ошақты диссеминация синдромы
2. Бауырдың қалыпты сәулелік анатомиясы, зерттеу әдістері. Рентгенологиялық, КТ, МРТ зерттеулердегі зақымдану синдромдары.
3. Науқас 19 жаста. Көкірек қуысы рентгенограммасының оң жақ тікелей проекциясында бірінші қабырға арасында горизонталды пішіні, 1,5x1,0 см біркелкі құрылымды шеттері анық, тегіс патологиялық көлеңке анықталды. Патологиялық ошақ оң жақ SII Өкпе суреті өзгермеген. Түбірі кеңеймеген, біртекті. Көк ет VI қабырға деңгейінде, пішіні күмбез тәрізді. Қорытынды жасаңыз.
4. Радиологиялық суреттерді сипаттау.

OҢTҮСТІК-QAZAQSTAN MEDISINA AKADEMIASY «Оңтүстік Қазақстан медицина академиясы» АҚ	 SKMA -1979-	SOUTH KAZAKHSTAN MEDICAL ACADEMY АО «Южно-Казахстанская медицинская академия»
Фтизиопульмонология және радиология кафедрасы	044-70/11	
Бақылау өлшемдік құралдары		

Билет № 7


Пән: Визуалды диагностика

Білім беру бағдарламасы: «Жалпы медицина»

Дайындық деңгейі: Бакалавриат

Курс: 5

1. Өкпе алаңының ауқымды ағару синдромы
2. Асқазан-ішек жолдарының ауруларындағы визуальды диагностикасы. Рентгенсемиотика. Асқорыту жүйесінің негізгі рентгенологиялық синдромдары.
3. Науқас 19 жаста. Көкірек қуысы рентгенограммасының оң жақ тікелей проекциясында бірінші қабырға арасында горизонталды пішіні, 1,5x1,0 см біркелкі құрылымды шеттері анық, тегіс патологиялық көлеңке анықталды. Патологиялық ошақ оң жақ SII Өкпе суреті өзгермеген. Түбірі кеңеймеген, біртекті. Көк ет VI қабырға деңгейінде, пішіні күмбез тәрізді. Қорытынды жасаңыз.
4. Радиологиялық суреттерді сипаттау.

OҢTҮСТІК-QAZAQSTAN MEDISINA AKADEMIASY «Оңтүстік Қазақстан медицина академиясы» АҚ	 SKMA -1979-	SOUTH KAZAKHSTAN MEDICAL ACADEMY АО «Южно-Казахстанская медицинская академия»
Фтизиопульмонология және радиология кафедрасы	044-70/11	
Бақылау өлшемдік құралдары		

Билет № 8

Пән: Визуалды диагностика

Білім беру бағдарламасы: «Жалпы медицина»

Дайындық деңгейі: Бакалавриат

Курс: 5

1. Терапиялық кардиологиядағы сәулелік диагностика. Жүрек пен тамырларды зерттеудің рентгенологиялық және рентгенофункциональдық диагностикалау әдістері
2. Бауырдың, ұйқы безінің, өт қапшығы мен өт жолдарының патологияларының диагностикасындағы УЗД, КТ-ның рөлі..
3. Науқас 19 жаста. Көкірек қуысы оң жақ тікелей проекциясының 11 см кесінді рентген томограммасында 2,5x1,5x1,0 см гантел тәріздес, дөңгелек пішінді, диаметрі 0,3 см бронхпен байланысқан қараю анықталады. Қараю аймағында орташа қарқынды, майда ошақты көлеңке көрінеді. Рентген қорытынды жасаңыз:
4. Радиологиялық суреттерді сипаттау.

ОҢТҮСТІК-ҚАЗАҚСТАН MEDISINA AKADEMIASY «Оңтүстік Қазақстан медицина академиясы» АҚ	 SKMA -1979-	SOUTH KAZAKHSTAN MEDICAL ACADEMY АО «Южно-Казахстанская медицинская академия»
Фтизиопульмонология және радиология кафедрасы	044-70/11	
Бақылау өлшемдік құралдары		

Билет № 9

Пән: Визуалды диагностика

Білім беру бағдарламасы: «Жалпы медицина»

Дайындық деңгейі: Бакалавриат

Курс: 5

1. Туберкулез және өкпе ісіктерінің визуальды диагностикасы
2. Шолу рентгенографиясының, көктамыршілік экскреторлық урографияның, пиелографияның, ангиографияның, УДЗ. КТ, МРТ, радионуклидті ренографияның рөлі.
3. Науқас 62 жаста. Клиникалық көрсеткіші мен көкірек клеткасы рентгенограммасының нәтижесінде сол жақ бронхоэктазы диагнозы қойылды. Нақты зерттеу әдістерін атаңыз.
4. Радиологиялық суреттерді сипаттау.

O'NTUSTIK-QAZAQSTAN MEDISINA AKADEMIASY «Оңтүстік Қазақстан медицина академиясы» АҚ	 SKMA -1979-	SOUTH KAZAKHSTAN MEDICAL ACADEMY АО «Южно-Казахстанская медицинская академия»
Фтизиопульмонология және радиология кафедрасы	044-70/11	
Бақылау өлшемдік құралдары		

Билет № 10

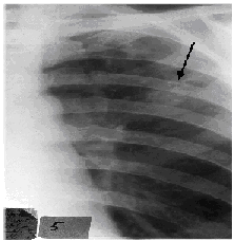
Пән: Визуалды диагностика

Білім беру бағдарламасы: «Жалпы медицина»


Дайындық деңгейі: Бакалавриат

Курс: 5

1. Коронавирусты аурудың визуальды диагностикасы. Зерттеу әдістері, нәтижелерді интерпретациялау
2. Зәр шығару жүйесі ауруларының визуальды диагностикасы
3. 48 жастағы науқасты диспансерлік тексеру кезінде, рентгенограммада өкпенің сол жақ жоғарғы бөлігінде диаметрі 3см интенсивтілігі күшейген, анық контурлы домалақ көлеңке анықталды. Рентгенография қорытындысын атаңыз.



5. Радиологиялық суреттерді сипаттау.

ОҢТҮСТІК-ҚАЗАҚСТАН MEDISINA AKADEMIASY «Оңтүстік Қазақстан медицина академиясы» АҚ		SOUTH KAZAKHSTAN MEDICAL ACADEMY АО «Южно-Казахстанская медицинская академия»
Фтизиопульмонология және радиология кафедрасы		044-70/11
Бақылау өлшемдік құралдары		

Билет № 11

Пән: Визуалды диагностика

Білім беру бағдарламасы: «Жалпы медицина»

Дайындық деңгейі: Бакалавриат

Курс: 5

1. Жаңа коронавирусты жұқпаның сәулелік көріністері. COVID-19 кезіндегі өкпе КТ қолдану.
2. Зәр шығару жүйесі патологиясының ультрадыбыстық диагностикасы. Нефрологиядағы радиоизотопты және радионуклидті зерттеу әдістері.
3. Науқас дене қызуының 38°C дейін көтерілуіне, аздаған физикалық күштемеде пайда болатын ентігуге, жөтелге, кезеңді қан түкіруге шағымданады. Қақырықта туберкулез микобактериялары анықталды. Диагнозы: Өкпенің инфильтрациялық туберкулезі. Тиімді зерттеу әдісін анықтап беріңіз.
4. Радиологиялық суреттерді сипаттау.

O'NTUSTIK-QAZAQSTAN MEDISINA AKADEMIASY «Оңтүстік Қазақстан медицина академиясы» АҚ	 SKMA -1979-	SOUTH KAZAKHSTAN MEDICAL ACADEMY АО «Южно-Казахстанская медицинская академия»
Фтизиопульмонология және радиология кафедрасы	044-70/11	
Бақылау өлшемдік құралдары		

Билет № 12


Пән: Визуалды диагностика

Білім беру бағдарламасы: «Жалпы медицина»

Дайындық деңгейі: Бакалавриат

Курс: 5

1. Сүт бездерінің жекелеген ауруларындағы магниттік-резонанстық томографиясы.
2. Диагностиканың рентгенологиялық, КТ, МРТ, УДЗ әдістері кезіндегі кеуде қуысының шұғыл жағдайларының синдромдары. Әртүрлі зақымданулар кезіндегі зерттеудің адекватты әдісін таңдау.
3. Туылғанына үш күн болған нәрестеде ауыр екі жақты пневмония белгілерімен, пункция жүргізілгеннен кейін жағдайы ауырлаған. Кеуде қуысы ағзалары рентгенограммасында оң жақ өкпе алаңының жоғарғы бөлігінде өкпе суреті жоқ, оң жақ өкпенің жоғарғы шеті 3 қабырғаның артқы жағының үстінгі деңгейінде орналасқан, жүрек көлеңкесі солға қарай ығысқан. Рентген қорытындысын атаңыз.
4. Радиологиялық суреттерді сипаттау.

O'NTÜSTİK-QAZAQSTAN MEDISINA AKADEMIASY «Оңтүстік Қазақстан медицина академиясы» АҚ	 SKMA -1979-	SOUTH KAZAKHSTAN MEDICAL ACADEMY АО «Южно-Казахстанская медицинская академия»
Фтизиопульмонология және радиология кафедрасы	044-70/11	
Бақылау өлшемдік құралдары		

Билет № 13


Пән: Визуалды диагностика

Білім беру бағдарламасы: «Жалпы медицина»

Дайындық деңгейі: Бакалавриат

Курс: 5

1. Өкпе суретінің өзгеру синдромы. Өкпе түбірінің өзгеру синдромы
2. Эндокринді жүйе ауруларының визуальды диагностикасы.
3. 63 жасар әйелде кеуде клеткасы ағзаларының рентгенограммаларында сол жағында 5 қабырғаның алдыңғы кесіндісінде ашық түсті, тегіс (2 мм) сызық көрінеді, ол қабырғаны көлденеңінен кесіп өтеді, сызыққа дейінгі қабырғаның проксималды және дисталды кесінділері бір деңгейде орналасқан (ығысуы 3 мм дейін). Ауру сезімі мен дем алуының қиындағанына шағымданады, жарақат болмаған, саяжайда көп еңбек еткенін айтады. Рентген қорытындысын жасаңыз.
4. Радиологиялық суреттерді сипаттау.

O'NTUSTIK-QAZAQSTAN MEDISINA AKADEMIASY «Оңтүстік Қазақстан медицина академиясы» АҚ	 SKMA -1979-	SOUTH KAZAKHSTAN MEDICAL ACADEMY АО «Южно-Казахстанская медицинская академия»
Фтизиопульмонология және радиология кафедрасы	044-70/11	
Бақылау өлшемдік құралдары		

Билет № 14

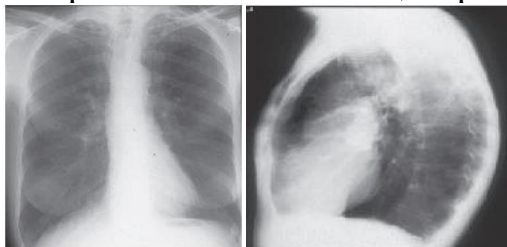
Пән: Визуалды диагностика

Білім беру бағдарламасы: «Жалпы медицина»


Дайындық деңгейі: Бакалавриат

Курс: 5

1. Жүрек-қантамыр жүйесінің негізгі рентгенологиялық синдромдары.
2. Зәр шығару жүйесі ауруларының сәулелік семиотикасы.
3. Науқас Т. 58 жаста. Анамнезінде ӨСОА (ХОБЛ). Қараған кезде көкірек клеткасы «бөшке тәрізді» пішінді, перкуторлы дыбыс босқораптың үніндей. 2 стандартты бағытта көкірек қуысы ағзаларының рентгенографиясы тағайындалды. Рентгенологиялық қорытынды. Екі жақты диффузды пневматизациясының жоғарылауы, өкпе суреті әлсіз, көкірек клеткасы жалпақ. Проекцияларын анықтаңыз.



6. Радиологиялық суреттерді сипаттау.

OҢTҮСТІК-QAZAQSTAN MEDISINA AKADEMIASY «Оңтүстік Қазақстан медицина академиясы» АҚ		SOUTH KAZAKHSTAN MEDICAL ACADEMY АО «Южно-Казахстанская медицинская академия»
Фтизиопульмонология және радиология кафедрасы		044-70/11
Бақылау өлшемдік құралдары		

Билет № 15

Пән: Визуалды диагностика

Білім беру бағдарламасы: «Жалпы медицина»

Дайындық деңгейі: Бакалавриат

Курс: 5

1. Жүрек-тамыр жүйесінің аурулары мен зақымдануының сәулелік семиотикасы.
2. Бүйрекүсті бездерінің визуальды диагностикасы: КТ, МРТ, бүйрекүсті бездерінің қыртысты қабатының сцинтиграфиясы, позитронды томографиясы.
3. Ауруды медициналық тексеру кезінде, флюорограммада оң өкпенің төменгі бөлігінде домалақ көлеңке анықталды. Шағымдары жоқ. Ауруға кеуденің шолу рентгенограммасына жолдама берілді. Кеуденің жалпы шолу рентгенограммасында өзгеріссіз өкпе тінінде шеттері анық домалақ көлеңке байқалады, құрылымда әктенген көлеңкелер көрінеді. Радиологиялық қорытындысын анықтаңыз.
4. Радиологиялық суреттерді сипаттау.