


OŃTŪSTIK-QAZAQSTAN <b>MEDISINA</b> <b>AKADEMIASY</b> «Oңтүстік Қазақстан медицина академиясы» АҚ	 SOUTH KAZAKHSTAN <b>MEDICAL</b> <b>ACADEMY</b> АО «Южно-Казахстанская медицинская академия»
Кафедра Фтизиопульмонологии и радиологии	044-70/11
Контрольно-измерительные средства	

## Контрольно-измерительные средства

Вопросы программы для рубежного контроля 1

**Название дисциплины**    «Онкология и радиология»

**Код дисциплины**    OR 5301


**Специальность**    «Педиатрия» 6В10102

**Объем учебных часов/  
кредитов**            120/4

**Курс**                    5


**Семестр**                X

Шымкент 2023г.

ОҢТҮСТІК-ҚАЗАҚСТАН <b>MEDISINA</b> <b>AKADEMIASY</b> «Оңтүстік Қазақстан медицина академиясы» АҚ	 SOUTH KAZAKHSTAN <b>MEDICAL</b> <b>ACADEMY</b> АО «Южно-Казахстанская медицинская академия»
Кафедра Фтизиопульмонологии и радиологии	044-70/11
Контрольно-измерительные средства	

## Вопросы программы для рубежного контроля-1


1. Лучевая диагностика спинного мозга
2. Лучевые методы исследования спинного мозга
3. Основные и дополнительные рентгенологические методы исследования спинного мозга
4. Радиологические методы исследования заболеваний и повреждений спинного мозга
5. Лучевая диагностика головного мозга
6. Лучевые методы исследования головного мозга
7. Основные и дополнительные рентгенологические методы исследования головного мозга
8. Радиологические методы исследования заболеваний и повреждений головного мозга
9. Лучевая диагностика сердца
10. Лучевые методы исследования сердца
11. Основные и дополнительные рентгенологические методы исследования сердца
12. Радиологические методы исследования заболеваний и повреждений сердца
13. Лучевая диагностика магистральных сосудов
14. Лучевые методы исследования магистральных сосудов
15. Основные и дополнительные рентгенологические методы исследования магистральных сосудов
16. Радиологические методы исследования заболеваний и повреждений магистральных сосудов
17. Лучевая диагностика крупных сосудов
18. Лучевые методы исследования крупных сосудов
19. Основные и дополнительные рентгенологические методы исследования крупных сосудов
20. Радиологические методы исследования заболеваний и повреждений крупных сосудов
21. Лучевые методы исследования эндокринологических органов.
22. Основные и дополнительные рентгенологические методы исследования эндокринологических органов
23. Радиологические методы исследования заболеваний и повреждений эндокринологических органов.
24. Лучевые методы исследования эндокринологических органов.
25. Лучевая диагностика пищевода
26. Лучевые методы исследования пищевода.
27. Основные и дополнительные рентгенологические методы исследования пищевода
28. Радиологические методы исследования заболеваний и повреждений пищевода
29. Лучевая тактика исследования пищевода
30. Лучевая диагностика желудка
31. Лучевые методы исследования желудка.
32. Основные и дополнительные рентгенологические методы исследования желудка
33. Радиологические методы исследования заболеваний и повреждений желудка
34. Лучевые методы исследования желудка
35. Лучевая диагностика двенадцатиперстной кишки
36. Лучевые методы исследования двенадцатиперстной кишки
37. Основные и дополнительные рентгенологические методы исследования двенадцатиперстной кишки
38. Радиологические методы исследования заболеваний и повреждений двенадцатиперстной кишки
39. Лучевая тактика исследования двенадцатиперстной кишки

ОҢТҮСТІК-ҚАЗАҚСТАН <b>MEDISINA</b> <b>AKADEMIASY</b> «Оңтүстік Қазақстан медицина академиясы» АҚ		SOUTH KAZAKHSTAN <b>MEDICAL</b> <b>ACADEMY</b> АО «Южно-Казахстанская медицинская академия»
Кафедра Фтизиопульмонологии и радиологии	044-70/11	
Контрольно-измерительные средства		

## 1. Набор рентгено – радиологических снимков по проиленным темам


Снимки по темам

1. Рентгенография
2. УЗИ
3. КТ
4. МРТ
5. Радионуклидная диагностика

ОҢТҮСТІК-ҚАЗАҚСТАН <b>MEDISINA</b> <b>AKADEMIASY</b> «Оңтүстік Қазақстан медицина академиясы» АҚ		SOUTH KAZAKHSTAN <b>MEDICAL</b> <b>ACADEMY</b> АО «Южно-Казахстанская медицинская академия»
Кафедра Фтизиопульмонологии и радиологии		044-70/11
Контрольно-измерительные средства		

## Вопросы программы для рубежного контроля - 2


1. Лучевая диагностика толстой и тонкой кишки
2. Лучевые методы исследования толстой и тонкой кишки
3. Основные и дополнительные рентгенологические методы исследования толстой и тонкой кишки
4. Радиологические методы исследования заболеваний и повреждений толстой и тонкой кишки
5. Лучевые методы исследования печени, желчного пузыря
6. Лучевая диагностика печени, желчного пузыря
7. Лучевые методы исследования печени, желчного пузыря
8. Основные и дополнительные радиологические методы исследования печени, желчного пузыря
9. Радиологические методы исследования заболеваний и повреждений печени, желчного пузыря
10. Лучевая тактика исследования печени, желчного пузыря
11. Лучевая диагностика поджелудочной железы
12. Лучевые методы исследования поджелудочной железы
13. Основные и дополнительные рентгенологические методы исследования поджелудочной железы
14. Радиологические методы исследования заболеваний и повреждений поджелудочной железы
15. Лучевая тактика исследования поджелудочной железы
16. Лучевая диагностика органов дыхания
17. Лучевые методы исследования органов дыхания
18. Основные и дополнительные рентгенологические методы исследования органов дыхания
19. Радиологические методы исследования заболеваний и повреждений органов дыхания
20. Лучевая тактика исследования органов дыхания
21. Лучевая диагностика опорно -двигательной системы
22. Лучевые методы исследования опорно -двигательной системы
23. Основные и дополнительные радиологические методы исследования опорно -двигательной системы
24. Радиологические методы исследования заболеваний и повреждений опорно -двигательной системы
25. Лучевая диагностика почки и мочевыделительной системы
26. Лучевые методы исследования почки и мочевыделительной системы
27. Основные и дополнительные рентгенологические методы исследования почки и мочевыделительной системы
28. Радиологические методы исследования заболеваний и повреждений почки и мочевыделительной системы
29. Лучевая тактика исследования почки и мочевыделительной системы
30. Лучевая диагностика гинекологических органов
31. Лучевые методы исследования гинекологических органов
32. Основные и дополнительные рентгенологические методы исследования гинекологических органов
33. Радиологические методы исследования заболеваний и повреждений гинекологических органов
34. Лучевая тактика исследования гинекологических органов

ОҢТҮСТІК-ҚАЗАҚСТАН <b>MEDISINA</b> <b>AKADEMIASY</b> «Оңтүстік Қазақстан медицина академиясы» АҚ		SOUTH KAZAKHSTAN <b>MEDICAL</b> <b>ACADEMY</b> АО «Южно-Казахстанская медицинская академия»
Кафедра Фтизиопульмонологии и радиологии	044-70/11	
Контрольно-измерительные средства		

## 1. Набор рентгено – радиологических снимков по проиленным темам

Снимки по темам

1. Рентгенография
2. Флюорография
3. УЗИ
4. КТ
5. МРТ
6. Радионуклидная диагностика

ОҢТҮСТІК-ҚАЗАҚСТАН <b>MEDISINA</b> <b>AKADEMIASY</b> «Оңтүстік Қазақстан медицина академиясы» АҚ	 <b>SKMA</b> -1979-	SOUTH KAZAKHSTAN <b>MEDICAL</b> <b>ACADEMY</b> АО «Южно-Казахстанская медицинская академия»
Кафедра Фтизиопульмонологии и радиологии	044-70/11	
Контрольно-измерительные средства		

## Экзаменационный билет № 1

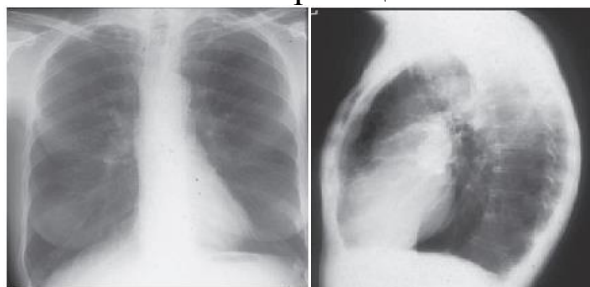
**Дисциплина: Онкология и радиология**

**Образовательная программа: «Педиатрия»**


**Уровень специальности: Бакалавриат**

**Курс: 5**

1. Визуальная диагностика заболеваний и повреждений легких и средостения. Методы лучевого исследования.
2. Методы визуализации (МРТ, КТ, УЗИ, сцинтиграфия, артроскопия и т.д.) патологии костно-суставной системы, показания и правила, диагностическая ценность.
3. Больная Т. 58 лет. В анамнезе хроническая обструктивная болезнь легких. При осмотре грудная клетка «бочкообразной» формы, перкуторный звук с коробочным оттенком. Назначена рентгенография органов грудной полости в двух-х стандартных проекциях. Заключение: Двустороннее диффузное повышение пневматизации, обеднение легочного рисунка, широкая грудная клетка. Назовите проекции



4. Интерпретация радиологических снимков.

ОҢТҮСТІК-ҚАЗАҚСТАН <b>MEDISINA</b> <b>AKADEMIASY</b> «Оңтүстік Қазақстан медицина академиясы» АҚ		SOUTH KAZAKHSTAN <b>MEDICAL</b> <b>ACADEMY</b> АО «Южно-Казахстанская медицинская академия»
Кафедра Фтизиопульмонологии и радиологии	044-70/11	
Контрольно-измерительные средства		

## Экзаменационный билет № 2


**Дисциплина: Онкология и радиология**

**Образовательная программа: «Педиатрия»**

**Уровень специальности: Бакалавриат**

**Курс: 5**

1. Основные рентгенологические симптомы и синдромы заболеваний легких.
2. Визуальная диагностика врожденных и приобретенных пороков сердца
3. При контрастном исследовании пищевода и желудка: брюшной сегмент пищевода расположен в грудной клетке, газовый пузырь желудка отсутствует в брюшной полости, желудок ротирован вокруг продольной оси.  
Заключение:
4. Интерпретация радиологических снимков.

ОҢТҮСТІК-ҚАЗАҚСТАН <b>MEDISINA</b> <b>AKADEMIASY</b> «Оңтүстік Қазақстан медицина академиясы» АҚ		SOUTH KAZAKHSTAN <b>MEDICAL</b> <b>ACADEMY</b> АО «Южно-Казахстанская медицинская академия»
Кафедра Фтизиопульмонологии и радиологии	044-70/11	
Контрольно-измерительные средства		

### Экзаменационный билет № 3

**Дисциплина: Онкология и радиология**


**Образовательная программа: «Педиатрия»**

**Уровень специальности: Бакалавриат**

**Курс: 5**

1. Синдром обширного затенения легочного поля.
2. Визуальная диагностика костно-суставной патологии.
3. На рентгенограммах органов грудной клетки у 65-летней женщины отмечается ровная, светлая (3 мм) линия в переднем отрезке 5-го ребра слева, линия поперечно пересекает ребро, проксимальные и дистальные отрезки ребра до линии находятся на одном уровне (смещение до 4 мм). Жалуется на боли и затруднение дыхания, особой травмы не было «переработала» в огороде. Заключение.
4. Интерпретация радиологических снимков.



ОҢТҮСТІК-ҚАЗАҚСТАН <b>MEDISINA</b> <b>AKADEMIASY</b> «Оңтүстік Қазақстан медицина академиясы» АҚ	 SOUTH KAZAKHSTAN <b>MEDICAL</b> <b>ACADEMY</b> АО «Южно-Казахстанская медицинская академия»
Кафедра Фтизиопульмонологии и радиологии	044-70/11
Контрольно-измерительные средства	

## Экзаменационный билет № 4


**Дисциплина: Онкология и радиология**

**Образовательная программа: «Педиатрия»**

**Уровень специальности: Бакалавриат**

**Курс: 5**

1. Синдром круглой тени. Очаги и ограниченные очаговые диссеминации.
2. Р-признаки артрита и артроза, остеомиелита, Р стадии артрита. Методы визуализации (МРТ, КТ, УЗИ, сцинтиграфия, артроскопия и т.д.) патологии костно-суставной системы, показания и правила, диагностическая ценность.
3. Шейный отдел позвоночника не искривлен. Соотношение С1-С2 неправильное. Правая вертикальная щель С1-С2 равна 0,2 см, левая- 0,4 см. В боковой проекции физиологический лордоз сохранен. Дегенеративно-дистрофические изменения в позвоночнике слабо выражены. Высота межпозвонковых дисков не снижена. Заключение:
4. Интерпретация радиологических снимков.

ОҢТҮСТІК-ҚАЗАҚСТАН <b>MEDISINA</b> <b>AKADEMIASY</b> «Оңтүстік Қазақстан медицина академиясы» АҚ		SOUTH KAZAKHSTAN <b>MEDICAL</b> <b>ACADEMY</b> АО «Южно-Казахстанская медицинская академия»
Кафедра Фтизиопульмонологии и радиологии	044-70/11	
Контрольно-измерительные средства		

## Экзаменационный билет № 5


**Дисциплина: Онкология и радиология**

**Образовательная программа: «Педиатрия»**

**Уровень специальности: Бакалавриат**

**Курс: 5**

1. Синдром обширного просветления легочного поля.
2. Нормальная лучевая анатомия печени, методы исследования. Синдромы поражения при рентгенологическом, КТ, МРТ, исследованиях.
3. Больной Е., 30 лет, на КТ сканах шейного отдела позвоночника в С4 позвонке определяется дополнительное образование в заднем корешке, смещение спинного мозга кпереди и вправо, плотность образования равна плотности спинного мозга, контуры ровные, четкие с экспансивным ростом. Ваше Заключение:
4. Интерпретация радиологических снимков.

ОҢТҮСТІК-ҚАЗАҚСТАН <b>MEDISINA</b> <b>AKADEMIASY</b> «Оңтүстік Қазақстан медицина академиясы» АҚ		SOUTH KAZAKHSTAN <b>MEDICAL</b> <b>ACADEMY</b> АО «Южно-Казахстанская медицинская академия»
Кафедра Фтизиопульмонологии и радиологии		044-70/11
Контрольно-измерительные средства		

## Экзаменационный билет № 6


**Дисциплина: Онкология и радиология**

**Образовательная программа: «Педиатрия»**

**Уровень специальности: Бакалавриат**

**Курс: 5**

1. Визуальная диагностика туберкулеза и опухолей легких.
2. Рентгенодиагностика заболеваний мочевыделительной системы. Ультразвуковая диагностика патологий мочевыделительной системы
3. На КТ сканах органов грудной клетки у больной Н., 52 года определяется высокой интенсивности затемнения во всех легочных полях, округлой формы, с нечеткими контурами, с наличием полостей распада некоторые из них содержат жидкость. Заключение:
4. Интерпретация радиологических снимков.

ОҢТҮСТІК-ҚАЗАҚСТАН <b>MEDISINA</b> <b>AKADEMIASY</b> «Оңтүстік Қазақстан медицина академиясы» АҚ		SOUTH KAZAKHSTAN <b>MEDICAL</b> <b>ACADEMY</b> АО «Южно-Казахстанская медицинская академия»
Кафедра Фтизиопульмонологии и радиологии	044-70/11	
Контрольно-измерительные средства		

## Экзаменационный билет № 7


**Дисциплина: Онкология и радиология**

**Образовательная программа: «Педиатрия»**

**Уровень специальности: Бакалавриат**

**Курс: 5**

1. Визуальная диагностика коронавирусной болезни. Методы исследования, интерпретация результатов.
2. Визуальная диагностика при заболеваниях желудочно-кишечного тракта. Рентгенсиомиотика. Основные рентгенологические синдромы пищеварительной системы.
3. На КТ сканах селезенки у больного В., 35 лет определяется увеличение ее в размерах, наличие просветления правильной формы диаметром 3,0см, с наличием стенки до 0,2см. Заключение:
4. Интерпретация радиологических снимков.

ОҢТҮСТІК-ҚАЗАҚСТАН <b>MEDISINA</b> <b>AKADEMIASY</b> «Оңтүстік Қазақстан медицина академиясы» АҚ		SOUTH KAZAKHSTAN <b>MEDICAL</b> <b>ACADEMY</b> АО «Южно-Казахстанская медицинская академия»
Кафедра Фтизиопульмонологии и радиологии		044-70/11
Контрольно-измерительные средства		

## Экзаменационный билет № 8


**Дисциплина: Онкология и радиология**

**Образовательная программа: «Педиатрия»**

**Уровень специальности: Бакалавриат**

**Курс: 5**

1. Лучевые проявления новой коронавирусной инфекции. Применение КТ легких при COVID-19.
2. Роль УЗИ, КТ в диагностике патологии печени, поджелудочной железы, желчного пузыря и желчных протоков.
3. Больной С., 60 лет на КТ сканах органов грудной клетки у которого в левом корне определяются дополнительные тени 3,0 см × 4,0 см с нечетким, ровным контуром, однородной структуры, вызывающий сдавление и сужение промежуточных бронхов. Заключение:
4. Интерпретация радиологических снимков.

ОҢТҮСТІК-ҚАЗАҚСТАН <b>MEDISINA</b> <b>AKADEMIASY</b> «Оңтүстік Қазақстан медицина академиясы» АҚ	 SOUTH KAZAKHSTAN <b>MEDICAL</b> <b>ACADEMY</b> АО «Южно-Казахстанская медицинская академия»
Кафедра Фтизиопульмонологии и радиологии	044-70/11
Контрольно-измерительные средства	

## Экзаменационный билет № 9


**Дисциплина: Онкология и радиология**

**Образовательная программа: «Педиатрия»**

**Уровень специальности: Бакалавриат**

**Курс: 5**

1. Синдромы неотложных состояний органов грудной клетки при рентгенологическом, КТ, МРТ, УЗ методах диагностики. Выбор адекватного метода исследования при различных повреждениях.
2. Роль обзорной рентгенографии, внутривенной выделительной урографии, пиелографии, ангиографии, УЗИ, КТ, МРТ, радионуклидной ренографии.
3. Больной В., 20 лет, у которого на КТ сканах печени в правой доле определяется 3 просветления округлой формы размерами 2,0см × 2,0см, 2,5см×2,5см и 4,0см×4,0см, с четкими контурами, наличием стенок, толщиной 0,2см до 0,5см. Одна из них обызвествление. Заключение:
4. Интерпретация радиологических снимков.

ОҢТҮСТІК-ҚАЗАҚСТАН <b>MEDISINA</b> <b>AKADEMIASY</b> «Оңтүстік Қазақстан медицина академиясы» АҚ		SOUTH KAZAKHSTAN <b>MEDICAL</b> <b>ACADEMY</b> АО «Южно-Казахстанская медицинская академия»
Кафедра Фтизиопульмонологии и радиологии		044-70/11
Контрольно-измерительные средства		

## Экзаменационный билет № 10

**Дисциплина: Онкология и радиология**


**Образовательная программа: «Педиатрия»**

**Уровень специальности: Бакалавриат**

**Курс: 5**

1. Синдром изменения легочного рисунка. Синдром изменения корней легких.
2. Визуальная диагностика заболеваний мочевыделительной системы.
3. На КТ сканах головного мозга у больного С., 40 лет в области четверохолмия определяется дополнительное образование с четким и ровным контуром, низкой плотностью (близка к плотности жира), экспансивный тип роста. Заключение:
4. Интерпретация радиологических снимков.

## Экзаменационный билет № 11

ОҢТҮСТІК-ҚАЗАҚСТАН <b>MEDISINA</b> <b>AKADEMIASY</b> «Оңтүстік Қазақстан медицина академиясы» АҚ	 SOUTH KAZAKHSTAN <b>MEDICAL</b> <b>ACADEMY</b> АО «Южно-Казахстанская медицинская академия»
Кафедра Фтизиопульмонологии и радиологии	044-70/11
Контрольно-измерительные средства	

**Дисциплина: Онкология и радиология**


**Образовательная программа: «Педиатрия»**

**Уровень специальности: Бакалавриат**

**Курс: 5**

1. Основные лучевые синдромы онкологического поражения легких и плевры.
2. Основные принципы ультразвукового исследования сердца и доплерография сосудов, ангиографии, коронарографии. КТ и МРТ сердца.
3. У больного С., 40 лет на МРТ сканах пояснично-крестцового отдела позвоночника определяется на уровне L5–S1 позвонков выпячивание кзади и компрессия спинного мозга размером 0,6-0,8см. Заключение:
4. Интерпретация радиологических снимков.



ОҢТҮСТІК-ҚАЗАҚСТАН <b>MEDISINA</b> <b>AKADEMIASY</b> «Оңтүстік Қазақстан медицина академиясы» АҚ		SOUTH KAZAKHSTAN <b>MEDICAL</b> <b>ACADEMY</b> АО «Южно-Казахстанская медицинская академия»
Кафедра Фтизиопульмонологии и радиологии		044-70/11
Контрольно-измерительные средства		


**Дисциплина: Онкология и радиология**

**Образовательная программа: «Педиатрия»**

**Уровень специальности: Бакалавриат**

**Курс: 5**

1. Лучевая диагностика в терапевтической кардиологии.  
Рентгенологические и рентгено-функциональные методы диагностики исследования сердца и сосудов.
2. Визуальная диагностика заболевания эндокринной системы.
3. У больной Т., 20 лет на МРТ сканах шейного отдела позвоночника определяется оскольчатый перелом тела С5 позвонка со смещением С4 позвонка кзади, С6 позвонка кпереди и полным разрывом спинного мозга. Ваше Заключение:
4. Интерпретация радиологических снимков.

ОҢТҮСТІК-ҚАЗАҚСТАН <b>MEDISINA</b> <b>AKADEMIASY</b> «Оңтүстік Қазақстан медицина академиясы» АҚ		SOUTH KAZAKHSTAN <b>MEDICAL</b> <b>ACADEMY</b> АО «Южно-Казахстанская медицинская академия»
Кафедра Фтизиопульмонологии и радиологии		044-70/11
Контрольно-измерительные средства		

### Экзаменационный билет № 13

**Дисциплина: Онкология и радиология**


**Образовательная программа: «Педиатрия»**

**Уровень специальности: Бакалавриат**

**Курс: 5**

1. Основные рентгенологические синдромы сердечно сосудистой системы.
2. Визуальная диагностика надпочечников: компьютерная томография, МРТ, сцинтиграфия коры надпочечников, сцинтиграфия мозгового вещества, надпочечников, позитронная томография.
3. Больной В., 40 лет, на КТ сканах поджелудочной железы отмечается увеличение размера головки поджелудочной железы, наличие просветления  $3,0 \times 4,0$  см с неровными и нечеткими контурами.  
Заключение:
4. Интерпретация радиологических снимков.

### Экзаменационный билет № 14

ОҢТҮСТІК-ҚАЗАҚСТАН <b>MEDISINA</b> <b>AKADEMIASY</b> «Оңтүстік Қазақстан медицина академиясы» АҚ		SOUTH KAZAKHSTAN <b>MEDICAL</b> <b>ACADEMY</b> АО «Южно-Казахстанская медицинская академия»
Кафедра Фтизиопульмонологии и радиологии	044-70/11	
Контрольно-измерительные средства		


**Дисциплина: Онкология и радиология**

**Образовательная программа: «Педиатрия»**

**Уровень специальности: Бакалавриат**

**Курс: 5**

1. Основные рентгенологические синдромы сердечно сосудистой системы.
2. Лучевая семиотика заболевания мочевыделительной системы
3. Больной Н., 26 лет у которой на КТ сканах черепа и головного мозга определяются в теменной кости линии просветления со смещением крупного осколка в полость черепа, свободный воздух в черепе и в желудочках, субдуральная гематома. Заключение:
4. Интерпретация радиологических снимков.

ОҢТҮСТІК-ҚАЗАҚСТАН <b>MEDISINA</b> <b>AKADEMIASY</b> «Оңтүстік Қазақстан медицина академиясы» АҚ		SOUTH KAZAKHSTAN <b>MEDICAL</b> <b>ACADEMY</b> АО «Южно-Казахстанская медицинская академия»
Кафедра Фтизиопульмонологии и радиологии	044-70/11	
Контрольно-измерительные средства		

**Дисциплина: Онкология и радиология**

**Образовательная программа: «Педиатрия»**

**Уровень специальности: Бакалавриат**

**Курс: 5**

1. Синдром ограниченного затенения.
2. Визуальная диагностика заболеваний и повреждений половых органов.
3. Больной В., 36 лет, на КТ сканах селезенки определяется множество просветлений с нечеткими контурами несливного характера. Селезенка увеличена в размерах. Заключение:
4. Интерпретация радиологических снимков.